

16

REHABILITACIÓN ESTÉTICA ANTERIOR CON PILARES ANGULADOS PERSONALIZADOS Y SISTEMA CON MORSE FRICCIONAL: CASO CLÍNICO



REHABILITACIÓN ESTÉTICA

ANTERIOR CON PILARES ANGULADOS PERSONALIZADOS Y SISTEMA CONO MORSE FRICCIONAL: CASO CLÍNICO

ESTHETIC REHABILITATION OF THE ANTERIOR REGION USING CUSTOMIZED ANGULATED ABUTMENTS AND A MORSE TAPER FRICTION-FIT SYSTEM: A CLINICAL CASE REPORT

Bayardo Alexander Sierra-Adasme¹

E-mail: ua.bayardo78@uniandes.edu.ec

ORCID: <https://orcid.org/0009-0002-2923-6634>

Carlos Luis Villalva-León¹

E-mail: ua.carlosvl20@uniandes.edu.ec

ORCID: <https://orcid.org/0009-0005-3414-7611>

Johanna Elizabeth Fiallos-Sánchez¹

E-mail: ua.johannafs23@uniandes.edu.ec

ORCID: <https://orcid.org/0009-0001-8360-1594>

¹Universidad Regional Autónoma de Los Andes. Ecuador.

Cita sugerida (APA, séptima edición)

Sierra-Adasme, B. A., Villalva-León, C. L., & Fiallos-Sánchez, J. E. (2026). Rehabilitación estética anterior con pilares angulados personalizados y sistema cono morse friccional: caso clínico. *Revista Metropolitana de Ciencias Aplicadas*, 9(3), 144-154.

Fecha de presentación: 19/02/2026

Fecha de aceptación: 31/03/2026

Fecha de publicación: 01/05/2026

RESUMEN

La rehabilitación del sector anterior mediante implantes dentales representa un desafío crítico cuando convergen una reabsorción ósea severa y altas demandas estéticas. El objetivo de este reporte es describir una solución reabilitadora integral en un paciente con edentulismo parcial anterior y pérdida de cuatro incisivos superiores. Ante la marcada atrofia ósea, se realizó un protocolo de regeneración ósea guiada (ROG) seguido de la colocación de dos implantes en la posición de los incisivos laterales. Para resolver las limitaciones anatómicas y las discrepancias de angulación resultantes, se empleó un sistema de conexión Cono Morse friccional. El núcleo del tratamiento fue la utilización de pilares angulados personalizados, los cuales permitieron compensar inclinaciones de hasta 20°, optimizando el eje de inserción sin comprometer la integridad mecánica de la conexión. Esta personalización protésica fue fundamental para diseñar un perfil de emergencia biológico y facilitar la integración de pónicos ovoides, logrando una arquitectura gingival armoniosa. Los resultados demuestran que la combinación de una conexión de alta estabilidad (friccional) con aditamentos protésicos versátiles permite una transición estética imperceptible y una funcionalidad predecible a largo plazo. Este abordaje concluye que el uso de pilares angulados personalizados en sistemas de Cono Morse es una alternativa eficaz para resolver casos de alta complejidad en la zona estética, permitiendo al clínico adaptar la prótesis a la anatomía del paciente y no de forma inversa.

Palabras clave:

Implantes dentales, sector anterior, cono morse, pilares personalizados, estética dental, conexión friccional, rehabilitación oral, perfil de emergencia.

ABSTRACT

Dental implant treatment in the anterior sector represents a critical challenge when severe bone resorption and high esthetic demands converge. The objective of this report is to describe a comprehensive rehabilitative solution in a patient with partial anterior edentulism and the loss of the four maxillary incisors. Given the marked bone atrophy, a guided bone regeneration (GBR) protocol was performed, followed by the placement of two implants in the lateral incisor positions. To address the resulting anatomical limitations and angulation discrepancies, a frictional Morse Taper connection system was employed. The core of the treatment involved the use of customized angled abutments, which allowed for the compensation of inclinations up to 20°, optimizing the insertion axis without compromising the mechanical integrity of the connection. This prosthetic customization was fundamental in designing a biological emergence profile and facilitating the integration of ovate pontics, achieving a harmonious gingival architecture. The results demonstrate that the combination of a high-stability (frictional) connection with versatile prosthetic components allows for an imperceptible esthetic transition and predictable long-term functionality. This approach concludes that the use of customized angled abutments in Morse Taper

systems is an effective alternative for resolving high-complexity cases in the esthetic zone, allowing the clinician to adapt the prosthesis to the patient's anatomy and not vice versa.

Keywords:

Dental implants, anterior sector, morse taper, customized abutments, dental esthetics, frictional connection, oral rehabilitation, emergence profile.

INTRODUCCIÓN

La rehabilitación implantosoportada en el sector anterior constituye uno de los mayores desafíos dentro de la odontología restauradora contemporánea. Esta región anatómica no solo demanda la restitución de la función masticatoria, sino que exige una integración estética altamente precisa, donde pequeños errores en la posición tridimensional del implante pueden generar alteraciones significativas en el perfil de emergencia, la simetría gingival y la percepción visual del paciente. En consecuencia, el éxito clínico en esta zona depende de una planificación exhaustiva, multidisciplinaria y altamente predecible, que integre variables biológicas, quirúrgicas y protésicas desde las fases iniciales del tratamiento.

Antes de determinar el tipo de implante, así como su posición, dirección e inclinación dentro del hueso alveolar, es imprescindible realizar una preparación integral del caso. Esta debe incluir una historia clínica detallada, un examen clínico completo, estudios radiográficos tridimensionales, documentación fotográfica estandarizada, montaje en articulador, encerado diagnóstico y la confección de guías quirúrgicas personalizadas. Este enfoque sistemático permite transferir con mayor precisión la planificación protésica al acto quirúrgico, reduciendo la posibilidad de errores posicionales y optimizando la predictibilidad del resultado final. Además, favorece la comunicación interdisciplinaria y permite anticipar posibles limitaciones anatómicas o estéticas antes de la intervención quirúrgica.

En este contexto, la rehabilitación protésica requiere una selección adecuada de los pilares implantarios, los cuales deben adaptarse al tipo de restauración planificada y a las condiciones biomecánicas del caso. Tal como señalan Romanos et al. (2019), la correcta selección del pilar es un factor determinante en la longevidad del tratamiento implantológico. De igual forma, Volberg & Mordanov (2019) destacan que la elección del componente protésico influye directamente en la estabilidad del conjunto implantoprotésico, así como en la distribución de cargas funcionales y en la respuesta biológica de los tejidos periimplantarios.

Uno de los factores más críticos en el sector anterior es el manejo de los tejidos blandos, el cual está íntimamente relacionado con la preservación del hueso alveolar y la correcta ubicación tridimensional del implante. La estabilidad del margen gingival es esencial para lograr un

resultado estético óptimo, especialmente en restauraciones unitarias o múltiples en zonas de alta visibilidad. Asimismo, la preservación del hueso crestral contribuye a evitar la recesión gingival y la exposición de componentes metálicos, lo que podría comprometer seriamente el resultado estético. En este sentido, cuando el biotipo periodontal es grueso, puede considerarse una colocación menos apical del implante, lo que, combinado con el concepto de cambio de plataforma, puede reducir la reabsorción ósea crestral y mejorar la estabilidad tisular a largo plazo (Grupta et al., 2019).

El desarrollo de la implantología moderna ha permitido la evolución de diferentes tipos de conexiones implantarias, diseñadas para mejorar tanto la estabilidad mecánica como el comportamiento biológico del implante. Entre los sistemas más utilizados actualmente se encuentran el hexágono interno, el cono Morse con conexión atornillada y el cono Morse de fricción pura (FMTI) (Chackartchi et al., 2019). Cada uno de estos sistemas presenta características biomecánicas específicas, aunque el interés clínico se ha centrado especialmente en las conexiones cónicas debido a su mayor estabilidad y menor incidencia de complicaciones mecánicas.

En particular, el sistema FMTI se basa en una conexión friccional entre el implante y el pilar, generada por la geometría cónica de sus componentes. Este mecanismo produce un fenómeno de "soldadura en frío", que incrementa la estabilidad de la unión y reduce significativamente el riesgo de aflojamiento del tornillo protésico. Además, mejora la resistencia estructural del conjunto implantoprotésico, lo que resulta especialmente relevante en áreas sometidas a cargas funcionales elevadas o en zonas estéticas donde la precisión es fundamental (De Matos et al., 2020).

Desde el punto de vista clínico, el sistema FMTI ofrece ventajas relevantes, como una mejor preservación del contorno gingival en la región cervical, una mayor resistencia a la fractura de los componentes protésicos y una reducción del número de piezas necesarias dentro del sistema restaurador. Estas características no solo simplifican el procedimiento protésico, sino que también aumentan la predictibilidad del tratamiento a largo plazo y disminuyen la probabilidad de complicaciones técnicas (Huang et al., 2021).

Sin embargo, la literatura científica aún presenta resultados variables en cuanto a la comparación entre sistemas de retención atornillada y cementada. Diversos estudios han señalado que ambas modalidades pueden presentar complicaciones biológicas y técnicas, sin que exista un consenso definitivo sobre la superioridad absoluta de una sobre otra (Zancopé et al., 2017). Esta heterogeneidad en los resultados refuerza la necesidad de individualizar la selección del sistema protésico en función de las características clínicas del paciente, el biotipo periodontal y los requerimientos estéticos específicos de cada caso.

En este marco de evolución tecnológica, sistemas como Arcsys (FGM Dental Group, Joinville, Brasil) representan una innovación relevante dentro de la implantología contemporánea. Según Wiggers (2017), este sistema se caracteriza por una plataforma de cono Morse friccional con sellado bacteriano del 100 %, que incorpora pilares y minipilares con angulaciones completamente personalizables entre 0° y 20°, además de permitir alturas transmucosas variables entre 2,5 y 5,5 mm (Pitman et al., 2024). Esta versatilidad protésica constituye una ventaja significativa en casos complejos, especialmente cuando la posición del implante no coincide con el eje protésico ideal.

La principal innovación de este sistema radica en su capacidad de angulación protésica, la cual permite reproducir el eje del pilar de referencia y fabricar restauraciones definitivas con una orientación más favorable. Esta característica no solo facilita la rehabilitación en casos de implantes mal posicionados o inclinados, sino que también incrementa la resistencia mecánica del conjunto protésico. De hecho, se ha reportado que estos componentes pueden alcanzar una resistencia hasta tres veces mayor en comparación con pilares mecanizados preangulados, con una tasa de aflojamiento o fractura prácticamente nula (0 %) (Pitman et al., 2024).

En consecuencia, el uso de pilares angulados personalizados en combinación con conexiones de cono Morse friccional representa una alternativa terapéutica altamente predecible para la rehabilitación estética del sector anterior. Este enfoque permite optimizar tanto la función como la estética, al tiempo que mejora la estabilidad biomecánica del sistema implantoprotésico y reduce la incidencia de complicaciones a largo plazo.

El objetivo del presente trabajo es describir y analizar una estrategia de planificación protésica en implantes inclinados mediante el uso de componentes protésicos con angulación personalizada, evaluando su aplicación clínica en un caso de rehabilitación estética anterior. Se busca demostrar cómo la integración de una planificación multidisciplinaria rigurosa, el manejo adecuado de los tejidos blandos y el uso de sistemas de conexión friccional de cono Morse puede contribuir a la obtención de resultados estéticos y funcionales altamente predecibles en situaciones clínicas complejas.

MATERIALES Y MÉTODOS

En este estudio se presenta un reporte de caso clínico descriptivo centrado en la rehabilitación estética del sector anterior maxilar mediante implantes dentales con conexión Cono Morse friccional y el uso de pilares angulados personalizados. El objetivo del abordaje fue evaluar la aplicación clínica de este sistema en un escenario de pérdida dentaria anterior con compromiso óseo, priorizando la estabilidad biomecánica, la precisión protésica y la obtención de resultados estéticos predecibles.

El paciente fue un varón de 61 años, sistémicamente sano, sin antecedentes médicos relevantes, sin alergias medicamentosas conocidas y sin hábitos tóxicos como consumo de tabaco o alcohol. La evaluación clínica y radiográfica mediante tomografía computarizada de haz cónico (CBCT) evidenció la ausencia de cuatro incisivos superiores asociada a pérdida ósea en el sector anterior maxilar. Tras la valoración de las distintas alternativas terapéuticas, incluyendo prótesis parcial removible y prótesis fija convencional, el paciente rechazó la opción removible, por lo que se indicó un tratamiento implantosoportado.

La planificación del caso se realizó de manera integral mediante historia clínica, examen intraoral, análisis fotográfico, estudios CBCT, montaje en articulador semiajustable y encerado diagnóstico. A partir de este último se elaboró una guía quirúrgica digital con control del eje protésico, estableciendo la orientación palatina de las chimeneas protésicas en las posiciones 1.2 y 2.2. La planificación se basó en principios de preservación del hueso alveolar, control del perfil de emergencia y optimización del resultado estético en zonas de alta demanda visual, en concordancia con la evidencia que respalda el uso de guías quirúrgicas para aumentar la precisión en el sector anterior.

Debido a la deficiencia ósea horizontal y vertical, se realizó previamente un procedimiento de regeneración ósea guiada. Se utilizó una combinación de autoinjerto óseo obtenido mediante raspado mandibular, aloinjerto esponjoso (ZimVie, Alemania), plasma rico en fibrina (PRF) y membrana sintética reabsorbible compuesta por PTMC/PLGA (Duosynt). Tras un periodo de cicatrización de seis meses, el control tomográfico evidenció una ganancia ósea aproximada de 3 mm en la cresta alveolar, lo que permitió la planificación definitiva de la colocación de implantes.

Posteriormente, se colocaron dos implantes de conexión Cono Morse friccional (Arcsys, FGM Dental Group, Joinville, Brasil) de 3.3 × 11 mm en las posiciones 1.2 y 2.2, mediante una guía quirúrgica obtenida del CBCT y del encerado diagnóstico. La osteotomía se realizó con acceso palatino para favorecer la emergencia protésica ideal. Ambos implantes alcanzaron una estabilidad primaria de 45 Ncm. Se colocaron tapones de cierre y se optó por una técnica de sumersión, permitiendo un periodo de osteointegración de tres meses.

Tras este periodo, se realizó la reentrada quirúrgica mediante incisiones palatinas con el objetivo de preservar la encía queratinizada vestibular. Se colocaron pilares de cicatrización personalizados de PEEK (Arcsys, FGM Dental Group), los cuales fueron recortados intraoralmente para adaptarse al contorno gingival. A los ocho días se retiraron dichos pilares y se midió la altura transmucosa, estableciendo una medida de 3.5 mm en ambos implantes.

Seguidamente, se colocaron pilares de referencia angulados del sistema Arcsys sobre los implantes, los cuales fueron transferidos al dispositivo Angler (FGM Dental Group, Brasil). Mediante la rotación controlada del sistema se establecieron angulaciones definitivas de 5° para el implante 1.2 y 10° para el implante 2.2. Posteriormente, se colocaron minipilares transmucosos de acero inoxidable de 2.5 mm, fabricados conforme a las normativas ASTM F138 e ISO 5832-1, respetando una altura 1 mm menor a la medida obtenida clínicamente para asegurar un ajuste protésico preciso.

El sistema fue estabilizado mediante cierre manual del dispositivo, transfiriendo la angulación protésica planificada al eje restaurador definitivo. Posteriormente, se realizaron impresiones definitivas mediante cubetas individuales personalizadas, utilizando transfers de PEEK ferulizados con acrílico de baja contracción (DuraLay, Reliance). La impresión se realizó con silicona por adición en técnica de un solo paso, asegurando la precisión dimensional del registro.

Se confeccionó una prótesis provisional en resina bisacrílica (Structur Premium, VOCO), con torque de 15 Ncm

en los componentes protésicos. Durante tres semanas se realizó acondicionamiento progresivo de los tejidos blandos mediante pónticos ovoideos, favoreciendo la formación de un perfil de emergencia natural y estable. Finalmente, se elaboró una prótesis fija atornillada metal-cerámica sobre pilares multiunit, verificando ajuste pasivo, oclusión funcional con guía anterior y canina, y correcta integración estética.

Se realizaron controles clínicos y radiográficos postoperatorios para evaluar la posición de los componentes, la estabilidad de la conexión friccional y la adaptación protésica, confirmando una adecuada integración del sistema implantoprotésico y la estabilidad del resultado obtenido.

RESULTADOS Y DISCUSIÓN

Paciente masculino de 61 años que acudió sin enfermedades sistémicas ni alergias medicamentosas, ni consumo de alcohol ni tabaco. La exploración clínica reveló la ausencia de cuatro incisivos superiores, y una tomografía computarizada (TC) mostró pérdida ósea en este sector (Figura 1).

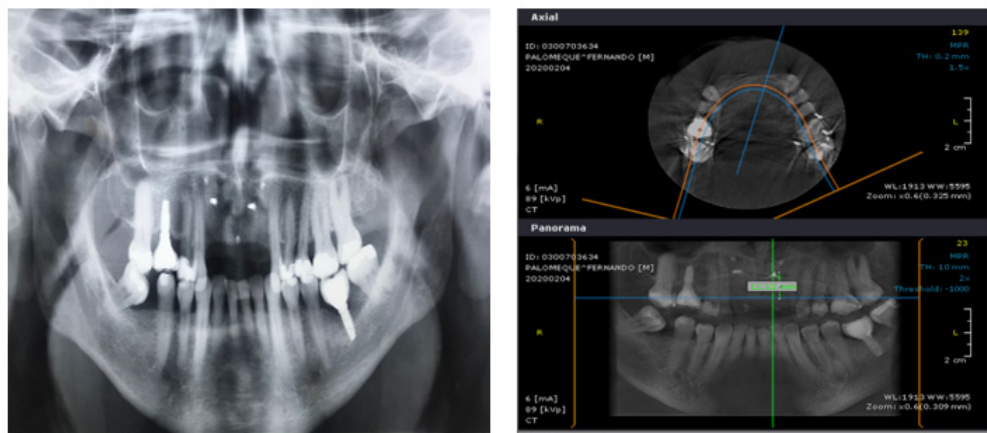


Figura 1. Radiografía inicial y planificación con haz cónico.

El paciente requirió un tratamiento de regeneración ósea (autoinjerto de raspado de hueso mandibular, aloinjerto esponjoso puro - ZimeVie Alemania, plasma rico en fibrina y membrana sintética reabsorbible a base de PTMC y PLGA Duosynt). Plan con injerto óseo en bloque (Figura 2). Se realiza antes de la colocación de implantes dentales. Después de seis meses. Se revisa la regeneración ósea observando un crecimiento de cresta de 3 mm, planificando la colocación y se instalaron dos implantes de cono morse friccionales de 3,3 x 11 mm (Arcsys, FGM Dental Group, Joinville, Brasil) en los dientes 1.2 y 2.2.

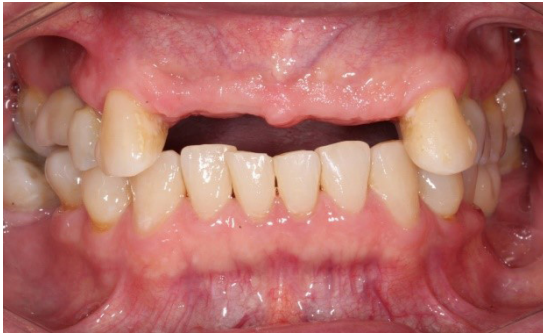

Figura 2. Regeneración ósea seis meses después.

La colocación de los implantes se realizó mediante guía quirúrgica estricta obtenida a partir de tomografía y encerado diagnóstico con chimeneas a nivel palatino de las áreas 1.2 y 2.2 (Figura 3).

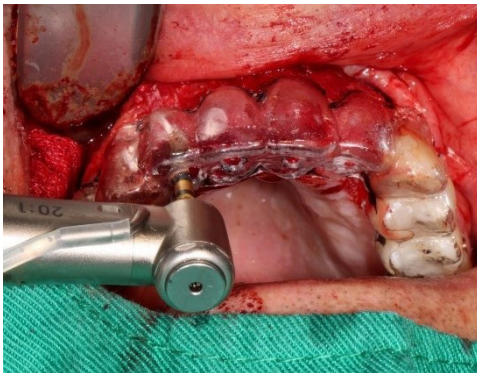


Figura 3. Guía quirúrgica.

Para lograr la estabilidad primaria, el implante 1.2 tuvo un torque de 45 N para 2 mm de hueso crestal, mientras que el implante 2.2 tuvo un torque de 45 N para 2 mm de hueso crestal (Monje et al., 2019). Se conservan los respectivos tapones de cierre de los implantes (Arcsys, Grupo Dental FGM, Joinville, Brasil). Los sumergimos durante tres meses a la espera de la osteointegración y posterior rehabilitación (Figura 4).

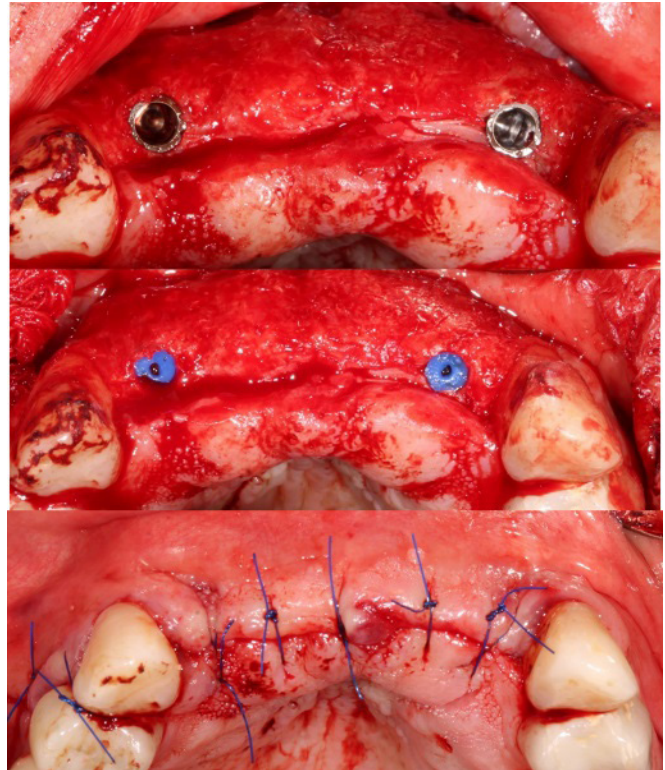


Figura 4. Tapas de cierre de los implantes.

Se realizó una radiografía panorámica de control para verificar su correcta colocación. (Figura 5).

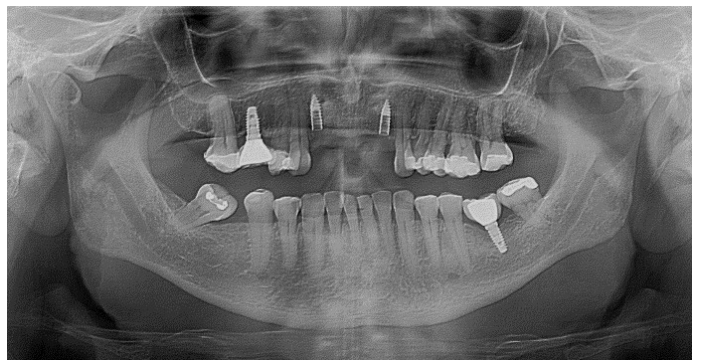


Figura 5. Control de rayos X.

Exposición de los implantes (Arcsys, Grupo Dental FGM, Joinville, Brasil) Se realizó con incisiones lineales hacia el hueso palatino para lograr mayor espesor gingival. Para mantener una mayor cantidad de encía queratinizada a nivel vestibular (Figura 6). Se retiraron las cubiertas de los implantes. Se procedió a colocar un pilar de cicatrización multifuncional personalizado de PEEK (Arcsys, FGM Dental Group, Joinville, Brasil) sobre la plataforma del implante. Se cortaron a nivel gingival en su zona personalizable con un disco de carburo y se suturaron (Figura 7 y 9).

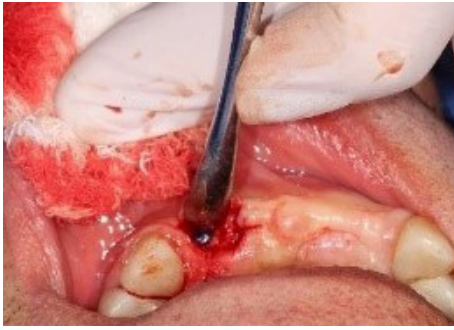


Figura 6. Implantes Discovery.

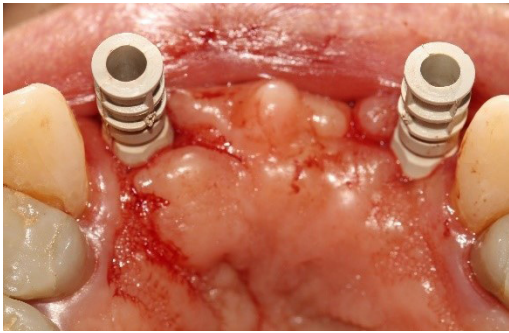


Figura 7. Pilares Peek.

Al octavo día, se eliminaron las cicatrices de PEEK. Se midió la altura desde la plataforma del implante hasta la encía superior con un minipilar transmucoso: 3,5 mm en ambos implantes. Los pilares de referencia angulares. (Arcsys, Grupo Dental FGM, Joinville, Brasil) Se colocaron directamente sobre la plataforma de los implantes, adaptándose su angulación al lugar correcto. Se buscaron futuras chimeneas que salieran del hueso palatino para la rehabilitación protésica (Figura 8).



Figura 8. Pilar de referencia angular de la máquina (Arcsys, Grupo Dental FGM, Joinville, Brasil).

Los dos referentes angulares fueron posicionados en el dispositivo Angler (Arcsys, FGM Dental Group, Joinville, Brasil) (Figura 8). Posteriormente, se realizó la rotación del disco del sistema hasta alcanzar el contacto con la pared interna del dispositivo, logrando una angulación final de 5° para el implante 1.2 y de 10° para el implante 2.2.

A continuación, se colocaron los minipilares transmucosos ajustables de acero inoxidable de 2,5 mm (Arcsys, FGM Dental Group, Joinville, Brasil), fabricados conforme a las normativas ASTM F138 e ISO 5832-1. De acuerdo con estas especificaciones, la altura del minipilar transmucoso debe ser 1 mm inferior a la medida obtenida mediante el calibrador correspondiente, garantizando así un ajuste protésico preciso y predecible.

Posteriormente, se adaptó una cubierta metálica sobre el tornillo protésico del minipilar, tras lo cual el dispositivo de angulación fue cerrado de forma manual para estabilizar el sistema. De este modo, la angulación previamente determinada en los pilares implantarios fue transferida de manera fiel al sistema protésico, permitiendo reproducir la orientación planificada a nivel de los componentes restauradores.

Finalmente, los parámetros de angulación establecidos en los pilares de implante fueron replicados con precisión en los minipilares transmucosos, asegurando la continuidad del eje protésico planificado (Figuras 9 y 10).

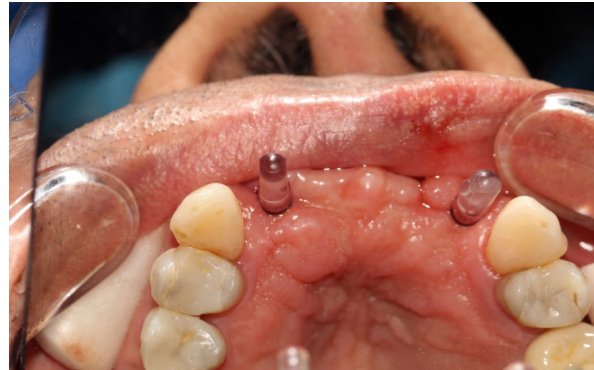

Figura 9. Prueba de pilares de referencia angulares en la boca.

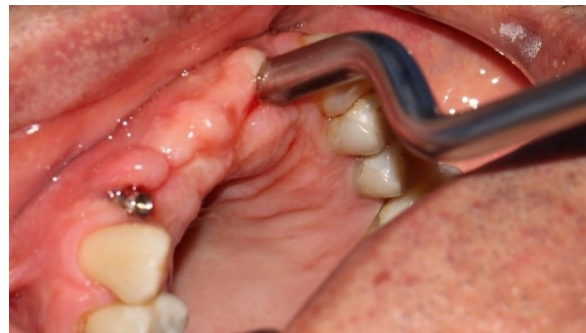

Figura 10. Mini pilares.

Tras la colocación, se activaron los minipilares angulados con el instrumento para la inserción de componentes protésicos. Se realizaron tres impactos a lo largo del eje mayor del implante. (Arcsys, Grupo Dental FGM, Joinville, Brasil), provocando que la interfaz metálica sufra un arrastre micromecánico denominado "soldadura en frío".

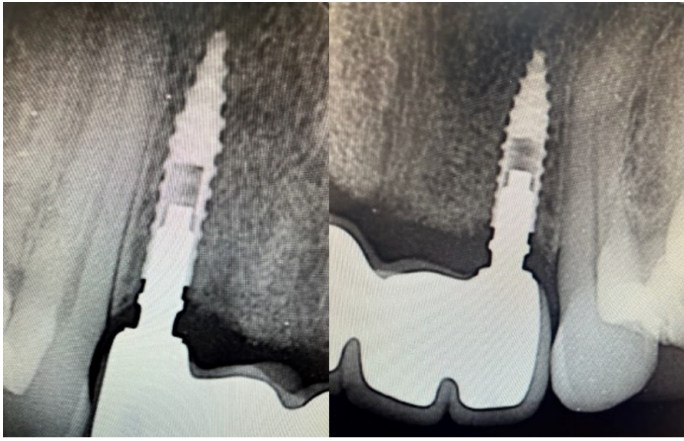

Figura 11. Control de rayos X de pilares angulares.

Se verificó la correcta activación y colocación de los mini pilares en la plataforma del implante (Arcsys, Grupo Dental FGM, Joinville, Brasil) mediante radiografías peria-picales (Figura 11). Se utilizaron dos transferencias de minipilares multifuncionales rotacionales de PEEK (Arcsys, FGM Dental Group, Joinville, Brasil) y, tras la realización de un encerado diagnóstico, se confeccionó una prótesis provisional con resina bisacrílica autopolimerizable (Structur Premium, Voco) (Figura 11). Los tornillos protésicos se ajustaron a un torque de 15 N y se confeccionaron pónicos ovoides mediante incrementos de resina, realizados una vez por semana durante tres semanas (Figuras 12 y 13).

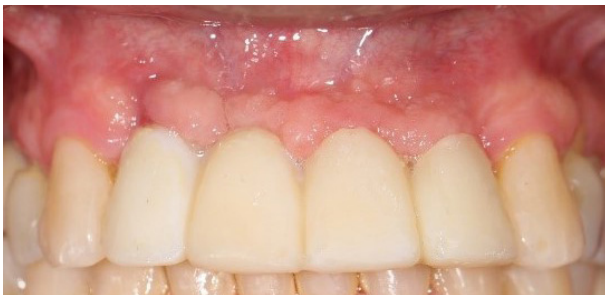

Figura 12. Puente provisional.

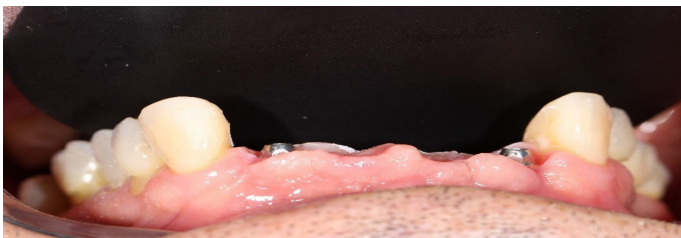

Figura 13. Pónicos ovoides.

Después de tres semanas, se realizó una impresión final utilizando cubetas acrílicas individuales personalizadas con cavidades en el sector anterior donde se colocaron los implantes. Se colocaron dos transfers de plumas multipilares multifuncionales de PEEK (Arcsys, FGM Dental Group, Joinville, Brasil) sobre los minipilares utilizando tornillos de impresión largos. Los transfers se ferulizaron

con hilo dental recubierto de un acrílico autopolimerizable de baja dimensionalidad y baja contracción (DuraLay, Reliance). Se ferulizaron de nuevo para evitar la posible contracción del polímero (Figura 14).

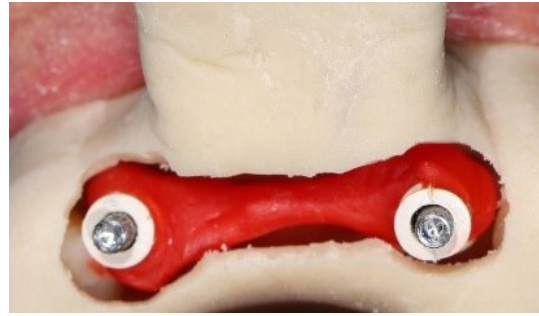


Figura 14. Impresión y Ferulizado.

La adición de silicona (Putty Soft, President, Coltene) se realizó en una técnica de un solo paso. Una vez que se retiró y desinfectó la impresión de la boca (hipoclorito de sodio NaOCl 1%), se colocó sobre los minipilares análogos donde se transfirió la impresión (Figura 15).

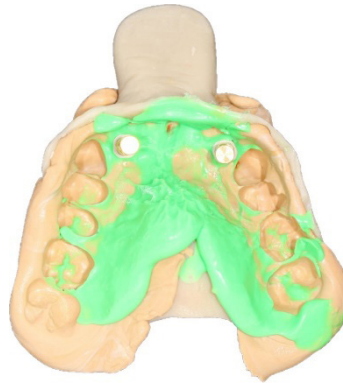


Figura 15. Impresión.

Se desarrolló una prótesis fija atornillada de metal-cerámica (Figura 16) utilizando un pilar rotacional multiunit ucla (Arcsys, FGM Dental Group, Joinville, Brasil) sobre los implantes con pilares a la altura de los dientes 1.2 y 2.2. Los pónicos 1.1 y 2.1 se colocaron con un torque de 15 N y tono (color) 1c140 (Chromascop, Ivoclar). Se verificó la oclusión en las guías caninas y en la guía anterior (Figura 17).

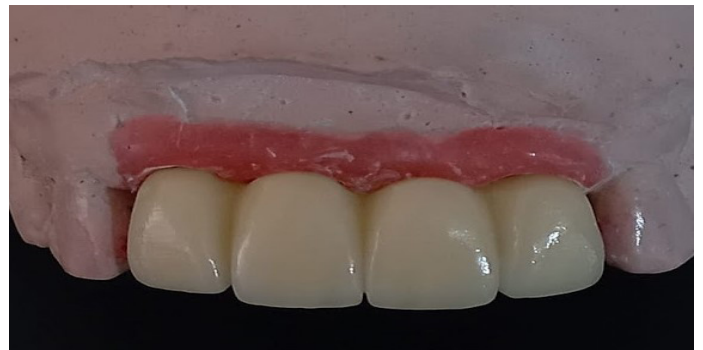

Figura 16. Prótesis fija atornillada de metal y cerámica.

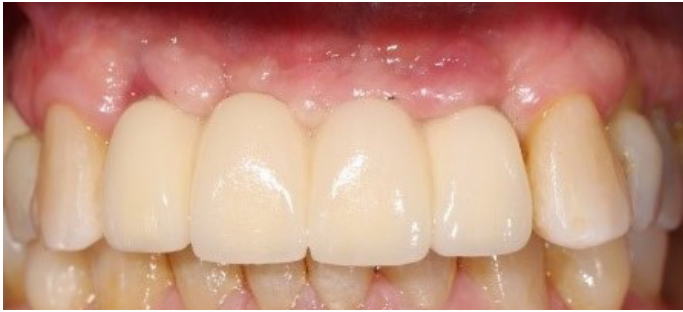

Figura 17. Prótesis definitiva.

Las alternativas terapéuticas consideradas para la rehabilitación del paciente incluyeron la confección de una prótesis fija convencional soportada sobre pilares en dientes caninos y primeros premolares de ambos cuadrantes. Sin embargo, el paciente rechazó la opción de una prótesis parcial removible, por lo que se optó por un enfoque implantosoportado basado en criterios estéticos y funcionales.

La instalación de implantes dentales se considera una opción altamente efectiva cuando existe una regeneración ósea adecuada, ya que permite que los implantes oseointegrados soporten cargas oclusales y traccionales como unidades independientes, restaurando tanto la función como la estética en pacientes con compromiso dentario parcial o total. En este sentido, la rehabilitación con implantes constituye una alternativa válida siempre que el estado sistémico del paciente no comprometa la planificación quirúrgica ni la cicatrización ósea (Monje et al., 2019).

El éxito del tratamiento implantológico depende en gran medida de una planificación protésico-quirúrgica precisa, ya que esta permite seleccionar adecuadamente los componentes necesarios y anticipar posibles complicaciones. En caso de fallo protésico, pueden presentarse alteraciones tanto biológicas en los tejidos periimplantarios como complicaciones mecánicas en los componentes restauradores, lo que puede comprometer la estabilidad del sistema en su conjunto (Mendes et al., 2022).

La evaluación del sitio receptor para la rehabilitación implantaria debe responder al desafío particular que implica la sustitución de dientes en el sector anterior, donde la estética es un factor determinante. Cuando la arquitectura ósea y el volumen de tejidos blandos no son suficientes, la consecución de resultados estéticos óptimos se ve significativamente comprometida. En este contexto, la literatura recomienda el uso de guías quirúrgicas como herramienta fundamental para preservar la arquitectura gingival y optimizar la precisión en la colocación de los implantes (Botermans et al., 2021).

En el caso clínico descrito, el número de implantes colocados fue inferior al número de dientes a reemplazar, lo cual respondió a un diseño biomecánico estratégico. Los implantes se posicionaron en la región de los incisivos

laterales, lo que permitió una distribución controlada de las cargas protésicas. Este enfoque favoreció la transmisión de fuerzas hacia el hueso cortical, estructura responsable de disipar la mayor parte del estrés funcional, evitando así la sobrecarga del hueso trabecular y del sistema implantario. Este diseño protésico contribuyó a una distribución más equilibrada de las tensiones biomecánicas entre el implante y el tejido óseo receptor (Mendes de Mattos et al., 2020).

La selección del sistema implantológico debe ser individualizada, con el objetivo de satisfacer las necesidades clínicas y expectativas estéticas del paciente. En este contexto, el sistema de cono Morse friccional Arcsys (FGM Dental Group, Joinville, Brasil) permite la personalización de la angulación de los componentes protésicos según las necesidades del operador, facilitando la rehabilitación en situaciones anatómicas complejas. Tal como se ha descrito en la literatura, uno de los principales retos en implantología es la determinación de la posición tridimensional final del implante y la orientación del acceso protésico, especialmente cuando este se encuentra en zonas palatinas o linguales, lo que puede dificultar la rehabilitación convencional (Panotopoulos & Haidar, 2022).

En este sentido, los componentes con angulación personalizada ofrecidos por el sistema Arcsys mejoran significativamente el pronóstico protésico, ya que permiten optimizar el perfil de emergencia y respetar la arquitectura de los tejidos blandos, logrando una restauración más natural y armónica. Este aspecto representa una ventaja frente a los sistemas convencionales, en los cuales las limitaciones protésicas pueden comprometer la estética final (Dokou et al., 2016).

Una de las principales ventajas del sistema de conexión friccional radica en la generación de una "soldadura en frío" entre el implante y el pilar, lo que incrementa la estabilidad mecánica de la unión y reduce el riesgo de fractura o separación de componentes durante la función clínica (Asmarz et al., 2021). Este mecanismo de fricción cónica permite una íntima adaptación entre superficies, eliminando micromovimientos y reduciendo el riesgo de aflojamiento protésico durante la carga funcional (Michelon et al., 2019).

Adicionalmente, esta estabilidad de la interfase contribuye a limitar la microfiltración bacteriana, reduciendo potencialmente la incidencia de inflamación periimplantaria. No obstante, factores como la acumulación de biofilm o residuos alimentarios pueden influir en la respuesta biológica de los tejidos periimplantarios. En este sentido, se ha propuesto que terapias complementarias como el uso de ozono, la terapia fotodinámica láser y el uso de probióticos podrían modificar favorablemente los parámetros clínicos y microbiológicos en pacientes rehabilitados con sistemas implantarios, incluyendo aquellos de conexión friccional (Alzaharani et al., 2020).

Finalmente, es importante reconocer que una de las principales limitaciones asociadas al uso de estos sistemas es su relativa novedad en el ámbito clínico, lo que implica una curva de aprendizaje significativa para el operador. Asimismo, existen diferencias sustanciales entre los sistemas implantológicos convencionales y los sistemas de fricción cónica, lo que requiere una adecuada capacitación y comprensión biomecánica para su correcta aplicación clínica.

CONCLUSIONES

La rehabilitación de pacientes con pérdida dentaria en el sector anterior mediante sistemas de implantes de conexión Cono Morse friccional representa una alternativa terapéutica de alta precisión dentro de la implantología contemporánea, especialmente en escenarios clínicos caracterizados por elevadas exigencias estéticas y condiciones anatómicas desfavorables, como la reabsorción ósea o la limitada disponibilidad de tejido óseo en posiciones ideales de colocación implantaria. En este contexto, el presente caso clínico demuestra que una planificación exhaustiva, apoyada en un diagnóstico integral y una ejecución quirúrgico-protésica rigurosamente guiada, permite restaurar la función y la estética de forma predecible, minimizando la necesidad de procedimientos regenerativos extensos o intervenciones quirúrgicas adicionales que puedan comprometer la estructura ósea remanente.

Uno de los aspectos más relevantes de este abordaje clínico fue la utilización de pilares angulados con personalización intraoperatoria, facilitada por el sistema Arcsys (FGM Dental Group). Esta tecnología permite modificar la angulación protésica de manera controlada, evitando la necesidad de reposicionar quirúrgicamente el implante, lo cual resulta especialmente ventajoso en el sector anterior, donde la posición del eje protésico es determinante para la armonía estética final. La posibilidad de ajustar la angulación entre 0° y 20° permitió optimizar el eje de emergencia protésico, favoreciendo una transición natural entre el implante, el tejido periimplantario y la restauración definitiva, con una integración más armónica en el contorno gingival.

Otro elemento clave del tratamiento fue la elección del sistema de conexión de fricción cónica, cuyo mecanismo de "soldadura en frío" entre el implante y el pilar proporciona una estabilidad biomecánica superior. Esta conexión reduce de forma significativa la presencia de micro-movimientos, el riesgo de aflojamiento de componentes y la microfiltración bacteriana, factores directamente asociados con complicaciones biológicas y mecánicas a largo plazo. En consecuencia, la simplificación del sistema protésico, al reducir el número de interfaces mecánicas, contribuye a una mayor predictibilidad clínica y a una mejor preservación de los tejidos periimplantarios.

La fase de acondicionamiento de los tejidos blandos desempeñó igualmente un papel fundamental en el resultado estético final. El uso progresivo de pónticos ovoides permitió guiar de manera controlada la modelación del tejido gingival, favoreciendo la creación de un perfil de emergencia natural y estable. Este proceso fue complementado mediante restauraciones provisionales en resina bisacrílica, el uso de cubetas individuales para impresiones de alta precisión y la ferulización adecuada de los transfers, lo que garantizó una transferencia exacta de la posición implantaria y del perfil tisular al modelo de trabajo. La combinación de estos elementos permitió alcanzar una rehabilitación definitiva con alta fidelidad estética, funcional y biológica.

Desde el punto de vista biomecánico, el abordaje se fundamentó en la rehabilitación de cuatro unidades dentarias mediante la colocación estratégica de dos implantes en la región de los incisivos laterales, optimizando así el soporte óseo disponible y reduciendo la necesidad de intervenciones adicionales. Esta estrategia, basada en principios de distribución de cargas y en la alta estabilidad primaria del sistema Cono Morse friccional, permitió evitar sobrecargas tanto en los componentes protésicos como en el tejido óseo receptor, favoreciendo una integración funcional más equilibrada y predecible.

La elección de una prótesis fija atornillada sobre pilares multiunidad de estructura metal-cerámica se consideró adecuada en función de sus ventajas clínicas, incluyendo la posibilidad de control del torque, la facilidad de mantenimiento y retratamiento, así como la obtención de resultados estéticos altamente satisfactorios. Asimismo, el diseño oclusal se estableció bajo criterios de guía anterior y función canina, lo que contribuye a la reducción de cargas excéntricas en el sector anterior y a la protección biomecánica del conjunto implantoprotésico.

En conjunto, este caso clínico demuestra que la rehabilitación del sector anterior mediante implantes de conexión Cono Morse friccional es una alternativa clínicamente viable, altamente predecible y con beneficios significativos en términos de estabilidad mecánica, conservación ósea, integración estética y funcionalidad a largo plazo. La incorporación de tecnologías digitales avanzadas, junto con una planificación interdisciplinaria rigurosa y una personalización precisa del componente protésico, constituye un factor determinante para el éxito en rehabilitaciones complejas.

Finalmente, este caso refuerza la necesidad de continuar desarrollando evidencia científica a largo plazo que permita evaluar el comportamiento clínico de estos sistemas en condiciones funcionales exigentes, con el objetivo de consolidar su indicación dentro de la práctica implantológica contemporánea basada en la evidencia.

REFERENCIAS

- Alzharani, K., Mohammed, A., Gohormallah, K., & Ghalib. (2020). Knowledge, attitudes, and practices regarding dental implants among dental interns in Saudi Arabia: A cross-sectional study. *The Open Dentistry Journal*, 14, 440. <https://doi.org/10.2174/1874210602014010440>
- Asmarz, H. Y., Magrin, G. L., Prado, A. M., Passoni, B. B., & Magalhães Benfatti, C. A. (2021). Evaluation of Removal Torque and Internal Surface Alterations in Frictional Morse Taper Connections After Mechanical Loading Associated or Not with Oral Biofilm. *The International journal of oral & maxillofacial implants*, 36(3), 492–501. <https://doi.org/10.11607/jomi.8483>
- Botermans, A., Lidén, A., de Carvalho Machado, V., & Chrcanovic, B. R. (2021). Immediate implant placement in the maxillary aesthetic zone: A cone beam computed tomography study. *Journal of Clinical Medicine*, 10(24), 5853. <https://doi.org/10.3390/jcm10245853>
- Chackartchi, T., Romanos, G., & Sculean, A. (2019). Soft tissue-related complications and management around dental implants. *Periodontology 2000*, 81(1), 124–138. <https://doi.org/10.1111/prd.12287>
- De Matos, R., Mikail, A., & Giovani, E. (2020). Colocación de implantes de cono Morse en pacientes con sida que utilizan terapia antirretroviral de gran actividad: Informe de casos clínicos. *The Open Dentistry Journal*, 14, 650. <https://doi.org/10.2174/1874210602014010650>
- Dokou, P., Karoussis, I., Papavasiliou, G., Kamposiora, P., Vrahopoulos, T. P., & Vrotsos, J. A. (2016). Osseointegration of dental implants in a patient with Hajdu-Cheney syndrome. *The Open Dentistry Journal*, 10, 575–586. <https://doi.org/10.2174/1874210601610010575>
- Huang, L., Zhang, X., & Mo, A. (2021). A retrospective study on the transferring accuracy of a fully guided digital template in the anterior zone. *Materials*, 14(16), 4631. <https://doi.org/10.3390/ma14164631>
- Mendes de Mattos, A., de Azevedo, M., Bergoli, C., & Fernandes, M. (2020). Novel bendable abutments as a solution to correct unfavorable implant inclination: A clinical report. *Journal of Esthetic and Restorative Dentistry*, 32(8), 757–762. <https://doi.org/10.1111/jerd.12654>
- Mendes, J., Campanelli de Morais, D., Melo de Matos, J., Scalzer, G., Oliveira, A., Souto, A., Bottino, M., Lanzotti, A., Martorelli, M., & Ausiello, P. (2022). Influence of framework material and posterior implant angulation in full-arch All-on-4 implant-supported prosthesis stress concentration. *Dentistry Journal*, 10(1), 12. <https://doi.org/10.3390/dj10010012>
- Michelon, M., Milanos, E., Louenco, E., & Moraes, D. (2019). Do cyclic oblique loads influence the tensile strength of different Morse taper connection abutments? *International Journal of Oral & Maxillofacial Implants*, 34(5), 1047–1052. <https://doi.org/10.11607/jomi.7506>
- Monje, A., Ravidà, A., Wang, H. L., Helms, J. A., & Brunski, J. B. (2019). Relationship Between Primary/Mechanical and Secondary/Biological Implant Stability. *The International journal of oral & maxillofacial implants*, 34, 7–23. <https://doi.org/10.11607/jomi.19suppl.g1>
- Panotopoulos, G. P., & Haidar, Z. S. (2022). Thermal loading and heat transfer in titanium dental implants: An exact analytical/numerical solution based on ex vivo experiments for the heat equation. *Dentistry Journal*, 10(3), 43. <https://doi.org/10.3390/dj10030043>
- Pitman, J., Van Craenenbroeck, M., Glibert, M., & Christiaens, V. (2024). Screw loosening in angulation-correcting single implant restorations: A systematic review of in vitro studies. *The Journal of Prosthetic Dentistry*, 132(3), 520–527. <https://doi.org/10.1016/j.prosdent.2022.08.003>
- Romanos, G., Delgado, R., & Sculean, A. (2019). Concepts for prevention of complications in implant therapy. *Periodontology 2000*, 81(1), 7–17. <https://doi.org/10.1111/prd.12278>
- Volberg, R., & Mordanov, O. (2019). Canalis sinuosus damage after immediate dental implant placement in the esthetic zone. *Case Reports in Dentistry*, 2019, 3462794. <https://doi.org/10.1155/2019/3462794>
- Zancopé, K., Dias Resende, C. C., Castro, C. G., Salatti, R. C., & Domingues das Neves, F. (2017). Influence of the Prosthetic Index on Fracture Resistance of Morse Taper Dental Implants. *The International journal of oral & maxillofacial implants*, 32(6), 1333–1337. <https://doi.org/10.11607/jomi.4658>

Conflictos de interés:

Los autores declaran no tener conflictos de interés.

Contribución de los autores:

Bayardo Alexander Sierra-Adasme, Carlos Luis Villalva-León, Johanna Elizabeth Fiallos-Sánchez: Conceptualización, curación de datos, análisis formal, investigación, metodología, supervisión, validación, visualización, redacción del borrador original y redacción, revisión y edición.

Declaración ética:

El estudio se desarrolló respetando los principios éticos de la investigación científica. La participación de los sujetos fue voluntaria y se obtuvo el consentimiento informado de los participantes. Se garantizó la confidencialidad, el anonimato y el respeto a los derechos de poblaciones consideradas vulnerables.