

06

ESPERMATOCELE

**DE GRAN TAMAÑO: EVALUACIÓN CLÍNICA Y
CONSIDERACIONES TERAPÉUTICAS EN UN CASO
EXCEPCIONAL**



ESPERMATOCELE

DE GRAN TAMAÑO: EVALUACIÓN CLÍNICA Y CONSIDERACIONES TERAPÉUTICAS EN UN CASO EXCEPCIONAL

LARGE SPERMATOCELE: CLINICAL EVALUATION AND THERAPEUTIC CONSIDERATIONS IN AN EXCEPTIONAL CASE

Juan Felipe Alarcón-Salvador¹

E-mail: us.juanas34@uniandes.edu.ec

ORCID: <https://orcid.org/0000-0003-0241-7515>

Ginno Paul Maza-Abad¹

E-mail: ginnopma63@uniandes.edu.ec

ORCID: <https://orcid.org/0009-0007-7213-4154>

Ana Karen Castillo-Aveiga¹

E-mail: anaca69@uniandes.edu.ec

ORCID: <https://orcid.org/0009-0006-5448-3820>

¹Universidad Regional Autónoma de los Andes. Ecuador.

Cita sugerida (APA, séptima edición)

Alarcón-Salvador, J. F., Maza-Abad, G. P., & Castillo-Aveiga, A. K. (2026). Espermatocèle de gran tamaño: evaluación clínica y consideraciones terapéuticas en un caso excepcional. *Revista Metropolitana de Ciencias Aplicadas*, 9(3), 53-59.

Fecha de presentación: 18/02/2026

Fecha de aceptación: 03/04/2026

Fecha de publicación: 01/05/2026

RESUMEN

Las alteraciones quísticas del epidídimo pueden manifestarse de forma silenciosa durante largos periodos, pero cuando alcanzan dimensiones considerables generan síntomas que afectan la funcionalidad y el bienestar del paciente. El incremento progresivo del volumen escrotal suele acompañarse de sensación de peso, molestias al caminar y limitaciones para actividades cotidianas, circunstancias que motivan la búsqueda de atención médica. En este contexto, la diferenciación diagnóstica resulta fundamental para descartar otras patologías escrotales que puedan presentar características clínicas similares. La ecografía se consolida como el método diagnóstico más pertinente al permitir una caracterización precisa de la lesión, su extensión y su relación con estructuras adyacentes. Esta información facilita la toma de decisiones y orienta la selección del abordaje terapéutico. En lesiones de gran tamaño, la intervención quirúrgica se considera una alternativa eficaz cuando surgen síntomas persistentes o repercusiones funcionales. El tratamiento oportuno no solo contribuye a la resolución de la molestia, sino que también reduce complicaciones posteriores y favorece una adecuada recuperación. La valoración posoperatoria permite confirmar la evolución satisfactoria y descartar recurrencias. Casos excepcionales como este enriquecen la comprensión clínica del espermatocèle de gran tamaño y fortalecen las estrategias de manejo basadas en evidencia. La integración de una evaluación detallada, un diagnóstico preciso y una intervención individualizada constituye un pilar esencial para optimizar la calidad de la atención en este tipo de lesiones.

Palabras clave:

Espermatocèle, lesión quística, diagnóstico ecográfico, manejo quirúrgico, caso clínico.

ABSTRACT

Epididymal cystic alterations may remain asymptomatic for extended periods, yet when they enlarge significantly, they can produce symptoms that impair function and overall well-being. Progressive scrotal enlargement is often associated with a sense of heaviness, discomfort during walking, and limitations in daily activities, prompting medical consultation. In such scenarios, accurate diagnostic differentiation is essential to exclude other conditions that may present with similar clinical features. Ultrasound imaging stands as the diagnostic modality of choice, offering precise characterization of the lesion, its extent, and its relationship to surrounding structures. This information supports clinical decision-making and guides the selection of appropriate therapeutic strategies. For large lesions, surgical management becomes a valuable option when persistent symptoms or functional limitations arise. Timely intervention contributes not only to symptom relief but also to reducing potential complications and promoting adequate recovery. Postoperative assessment confirms favorable progression and helps rule out recurrence. Exceptional cases such as this enrich the clinical understanding of large spermatoceles and strengthen evidence-based management strategies. The integration of detailed evaluation, accurate diagnosis, and individualized intervention

constitutes an essential foundation for optimizing care in this type of condition.

Keywords:

Spermatocoele, cystic lesion, ultrasound diagnosis, surgical management, clinical case.

INTRODUCCIÓN

El espermatocoele es una lesión quística benigna del epidídimo, caracterizada por la acumulación de un líquido claro o lechoso que contiene espermatozoides y restos celulares. Estas formaciones se desarrollan generalmente en la cabeza del epidídimo y suelen ser estructuras bien delimitadas, móviles y no dolorosas a la palpación. En la mayoría de los casos, los espermatocoeles son pequeños, normalmente de menos de 2 cm de diámetro, y permanecen asintomáticos durante largos periodos, por lo que suelen detectarse de manera incidental durante exámenes físicos rutinarios o estudios de imagen. Sin embargo, en situaciones poco frecuentes, estas lesiones pueden crecer de manera progresiva y alcanzar tamaños considerables, denominándose espermatocoele gigante. Cuando esto ocurre, el aumento de volumen puede producir molestias locales, dolor intermitente, sensación de pesadez o incluso afectar la estética escrotal, lo que genera preocupación en el paciente (Gupta et al., 2020).

La etiología exacta del espermatocoele no está completamente esclarecida, aunque diversas investigaciones sugieren que su formación podría estar asociada con obstrucciones parciales o totales de los conductos epididimarios. Dichas obstrucciones pueden ser consecuencia de procesos inflamatorios, infecciosos o traumáticos que alteran el flujo normal del líquido epididimario y favorecen la acumulación progresiva de secreciones. Asimismo, se ha planteado que cambios degenerativos relacionados con la edad también podrían contribuir al desarrollo de estas lesiones quísticas (Salama & Hassan, 2022). Debido a su similitud clínica con otras patologías escrotales, el diagnóstico requiere una adecuada correlación entre la exploración física y los estudios complementarios.

La ecografía escrotal constituye el método diagnóstico de elección, ya que permite caracterizar el contenido quístico, determinar su tamaño, evaluar la relación con las estructuras testiculares y diferenciarlo de otras alteraciones como el hidrocele, varicocele, quistes simples del epidídimo o incluso neoplasias testiculares, lo cual es fundamental para orientar el manejo adecuado (Mohammed et al., 2021).

En términos terapéuticos, la mayoría de los espermatocoeles no requieren intervención, especialmente cuando son asintomáticos y de pequeño tamaño. El tratamiento conservador es suficiente en la gran mayoría de los pacientes, reservándose el abordaje quirúrgico únicamente para aquellos casos en los que el quiste ocasiona dolor persistente, incomodidad significativa, compromiso

funcional o crece de manera excesiva. En estas situaciones, la espermatocoelectomía constituye el procedimiento de elección, ya que permite la resección completa del quiste con bajas tasas de recurrencia, mínimas complicaciones postoperatorias y un impacto reducido en la función reproductiva cuando es realizada por cirujanos experimentados (Venyo, 2024).

MATERIALES Y MÉTODOS

Se presenta un estudio de tipo descriptivo, observacional y retrospectivo, correspondiente a un reporte de caso clínico de espermatocoele de gran tamaño atendido en un paciente masculino adulto mayor. El objetivo del estudio fue describir la evaluación clínica, el abordaje diagnóstico y el manejo terapéutico quirúrgico de una lesión quística epididimaria de presentación excepcional.

El caso se desarrolló en un entorno hospitalario con servicio de urología, donde se realizó la valoración integral del paciente mediante anamnesis detallada, examen físico completo y estudios de imagen complementarios. La exploración clínica incluyó la inspección y palpación del escroto, evaluando características como tamaño, consistencia, movilidad y transiluminación de la masa escrotal.

Para la confirmación diagnóstica se utilizó ecografía testículo-escrotal, realizada con equipo de ultrasonido de alta resolución, la cual permitió identificar una lesión quística epididimaria derecha, de contenido anecoico, con mediciones aproximadas de 5.4 × 5.6 × 6.9 cm y volumen estimado de 112 ml. Se evaluaron además la ecogenicidad, vascularización testicular y la relación de la lesión con estructuras adyacentes, con el fin de descartar diagnósticos diferenciales como hidrocele, varicocele o neoplasias testiculares.

El manejo terapéutico consistió en una espermatocoelectomía derecha, realizada mediante un abordaje hemiescrotal vertical de aproximadamente 5 cm. El procedimiento quirúrgico incluyó disección por planos, identificación y aislamiento de la lesión quística, resección completa del espermatocoele y preservación de la integridad testicular y epididimaria. Posteriormente, se realizó plastia de las cubiertas escrotales y cierre por planos con control de hemostasia.

El seguimiento posoperatorio se llevó a cabo mediante controles clínicos ambulatorios, evaluando la evolución de la herida quirúrgica, presencia de complicaciones locales, dolor y recuperación funcional. No se realizaron estudios histopatológicos de rutina de la pieza quirúrgica, siguiendo criterios de costo-beneficio descritos en la literatura, aunque se consideró el descarte clínico de patologías malignas mediante evaluación intraoperatoria y ecográfica previa.

Los datos clínicos, quirúrgicos y evolutivos fueron recopilados a partir de la historia clínica del paciente, respetando los principios éticos de confidencialidad y anonimato.

RESULTADOS Y DISCUSIÓN

Paciente masculino de 65 años, con antecedentes patológicos personales de diabetes mellitus tipo 2, hipertensión arterial y nefrolitiasis en manejo farmacológico regular, acudió a consulta de medicina general por la presencia de una masa localizada en el hemiescrotal derecho. El paciente refirió que la lesión había presentado un crecimiento progresivo durante aproximadamente nueve meses, asociándose a dolor ipsilateral de intensidad variable y limitación para la deambulación, síntomas que progresivamente afectaban sus actividades cotidianas.

En la evaluación inicial, se consideró la posibilidad diagnóstica de hidrocele, motivo por el cual se solicitó una ecografía testículo-escrotal y se remitió al paciente al servicio de Urología para un estudio especializado. Durante la exploración física se evidenció un aumento notable del volumen del hemiescrotal derecho, con una masa de consistencia blanda, superficie lisa, depresible, móvil y con transluminación positiva, características compatibles con una lesión quística.

La ecografía escrotal reveló testículos bilateralmente conservados, sin alteraciones en su tamaño, ecogenicidad ni vascularización. Además, se identificó una imagen quística de gran tamaño en el epidídimo derecho, de contenido anecoico, con dimensiones de $5.4 \times 5.6 \times 6.9$ cm, correspondiente a un volumen aproximado de 112 ml. Las características ecográficas fueron indicativas de un espermatocelate gigante.

Dado el tamaño significativo de la lesión, los síntomas que generaba y la interferencia con la movilidad del paciente, el equipo tratante consideró pertinente indicar un manejo quirúrgico. Por ello, se propuso la realización de una espermatocelatectomía, previa valoración prequirúrgica integral para garantizar condiciones óptimas de seguridad, especialmente debido a los antecedentes crónicos del paciente. Esta decisión tuvo como objetivo aliviar la sintomatología, prevenir complicaciones futuras y mejorar su calidad de vida.

Se realizó una espermatocelatectomía derecha mediante un abordaje hemiescrotal vertical de aproximadamente 5 cm (Figura 1 y 2), técnica que permitió un acceso adecuado y seguro a las estructuras del contenido escrotal. Durante la intervención se identificó una lesión quística localizada en el epidídimo derecho, la cual se encontraba claramente delimitada, sin presentar adherencias significativas a tejidos circundantes y sin evidencia de vasos de neoformación que dificultaran la disección. El testículo se observó íntegro, con anatomía conservada y sin signos de compromiso estructural.

Una vez expuesta la lesión, se procedió a su separación cuidadosa del epidídimo y posterior extracción completa, sin registrarse complicaciones intraoperatorias. Tras la resección del quiste, se efectuó la plastia de las capas testiculares con el objetivo de restablecer la anatomía normal

y favorecer una adecuada recuperación posoperatoria. El procedimiento concluyó satisfactoriamente, con hemostasia controlada y cierre por planos, garantizando condiciones óptimas para la evolución clínica del paciente.

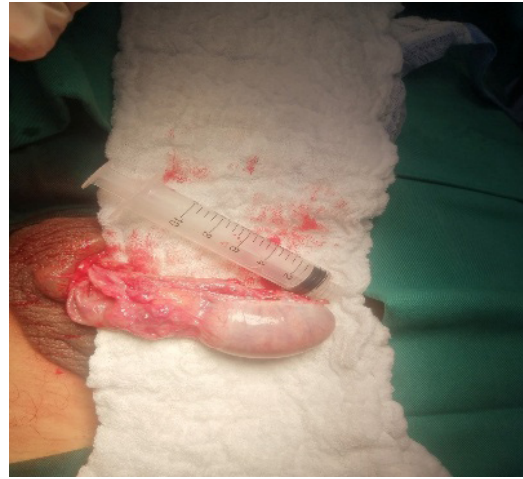

Figura 1. Abordaje hemiescrotal vertical para espermatocelatectomía derecha: incisión quirúrgica de aproximadamente 5 cm.

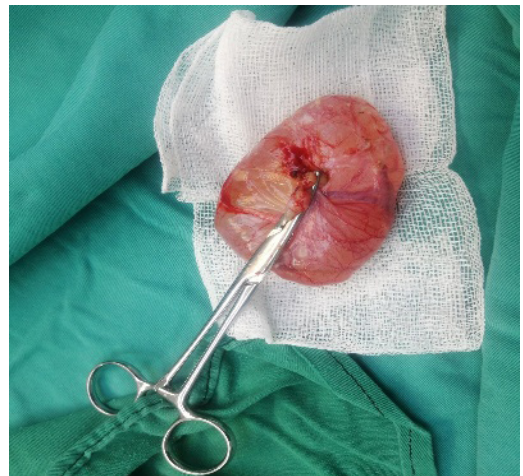


Figura 2. Exposición del contenido escrotal con identificación de lesión quística en el epidídimo derecho durante espermatocelatectomía.

El paciente acudió al control posquirúrgico una semana después de la intervención, donde se evidenció una dehiscencia parcial de la herida quirúrgica (Figura 3). A pesar de esta complicación local, no se observaron signos clínicos de infección en el sitio operatorio: no presentaba eritema significativo, secreción, dolor a la palpación ni aumento de la temperatura local. Asimismo, el paciente no refirió fiebre, malestar general ni síntomas sistémicos asociados.

Ante este hallazgo, se procedió a la recolocación de los puntos de sutura para asegurar un cierre adecuado de la herida, acompañado de indicaciones sobre cuidados locales y vigilancia de signos de alarma. Se programó un nuevo control a las dos semanas, momento en el cual se

constató la correcta evolución del proceso de cicatrización. La herida se encontraba completamente cerrada, sin signos de infección o inflamación, y el paciente no presentó dolor ni molestias escrotales durante la deambulación o las actividades cotidianas. Esta evolución favorable confirmó la adecuada respuesta al manejo posquirúrgico y la resolución completa de la complicación inicial.

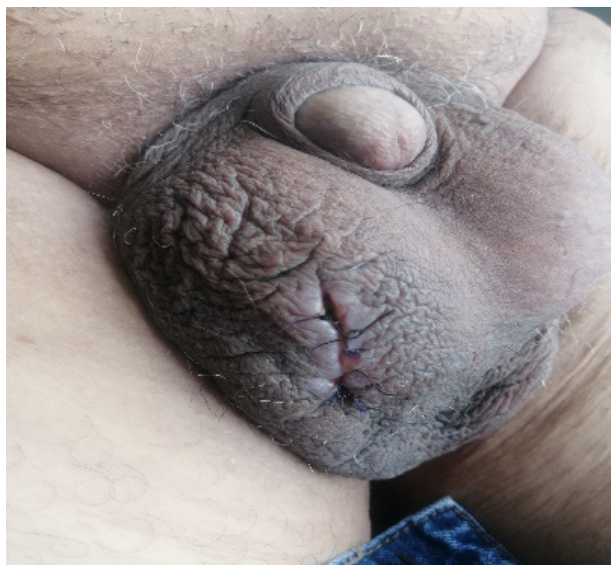

Figura 3. Dehiscencia parcial de la herida quirúrgica.

Se ha documentado la presencia de espermatocoele en varones de todas las edades, tanto jóvenes como adultos, y se ha reportado en bebés o niños de dos meses, otros niños y adolescentes, así como en personas mayores. Sin embargo, los grupos de edad más afectados por espermatocoele tienden a estar entre los 20 y los 50 años (Venyo, 2024). En este caso, el paciente tenía 65 años, fuera del rango más frecuente, pero también en la literatura se han reportado casos en dicho grupo etario en quienes el tamaño del espermatocoele tiende a aumentar con la edad debido a procesos de obstrucción ductal progresiva en el epidídimo. (Mohammed et al., 2021). Se ha postulado que factores como microtraumatismos repetitivos, inflamación crónica o disfunción epididimaria pueden contribuir a este crecimiento en adultos mayores (Gupta et al., 2020).

Las complicaciones del espermatocoele gigante son poco frecuentes, pero pueden incluir torsión, infección secundaria y ruptura espontánea. La torsión del espermatocoele es un evento raro, pero puede manifestarse con dolor escrotal agudo y simular un cuadro de torsión testicular, lo que requiere una evaluación ecográfica urgente (Gebreselassie et al., 2022). La infección secundaria, aunque infrecuente, puede ocurrir en pacientes con antecedentes de epididimitis crónica y manifestarse con eritema, fiebre y dolor escrotal significativo (Baky Fahmy, 2021). Finalmente, la ruptura espontánea de un espermatocoele grande ha sido reportada en casos aislados, generalmente asociados con traumatismos o manipulación

excesiva, lo que puede generar una reacción inflamatoria significativa en el escroto (Salama & Hassan, 2022). El paciente en estudio no presentó ninguna de estas, ya que su dolor fue progresivo y crónico.

El momento ideal para la cirugía sigue siendo un tema de discusión. Aunque la mayoría de los espermatocoeles pequeños y asintomáticos no requieren tratamiento, la indicación quirúrgica se establece en presencia de síntomas significativos o cuando el tamaño del quiste afecta la calidad de vida del paciente; de acuerdo con Venyo (2024), se establece que, en los casos asintomáticos, la observación es una opción válida, ya que muchos pacientes no desarrollan complicaciones ni requieren intervención.

En el caso presentado, la decisión de realizar la espermatocoelectomía estuvo basada en la presencia de dolor y la interferencia con la deambulación, factores que concuerdan con las indicaciones establecidas en la literatura (Gupta et al., 2020).

Arora et al. (2019) respaldan esta decisión, al señalar que la intervención quirúrgica está indicada en pacientes con espermatocoeles sintomáticos o de gran tamaño, mientras que en casos asintomáticos la conducta expectante con seguimiento ecográfico periódico constituye una alternativa adecuada.

En el presente caso, el paciente fue tratado mediante espermatocoelectomía, un abordaje quirúrgico convencional utilizado en lesiones sintomáticas de gran volumen. Sin embargo, en función de las características clínicas del paciente y de la magnitud de la lesión, pueden considerarse otras opciones terapéuticas. En este sentido, Fernández-Ibieta et al. (2018) describen la aspiración del contenido del espermatocoele seguida de la inyección de agentes esclerosantes, como tetraciclina o alcohol etílico, como una técnica mínimamente invasiva. No obstante, la evidencia reporta tasas variables de recurrencia, así como posibles complicaciones como dolor crónico e inflamación persistente, motivo por el cual esta alternativa no fue considerada en el manejo de este caso.

Posey et al. (2010) refieren que la microcirugía permite la preservación de estructuras anatómicas clave, minimizando el riesgo de daño al epidídimo y mejorando los resultados en términos de fertilidad y función testicular; así también Altay et al. (2025) promueven una técnica microquirúrgica avanzada, "la técnica microscópica de un solo túbulo", la cual permite la identificación y disección precisa del conducto epididimario afectado bajo amplificación microscópica. Este método reduce el daño a las estructuras circundantes y mejora la preservación de la función reproductiva. Sin embargo, su aplicación está limitada a centros con experiencia en microcirugía y requiere el uso de microscopios quirúrgicos de alta resolución, razón por lo cual no se le propuso al paciente estudiado este tipo de cirugía con equipos avanzados.

Algunos estudios indican que por costo beneficio no se recomienda la realización rutinaria de estudios histopatológicos en hidrocele y espermatocelo (Shah et al., 2014), por ende, en el paciente estudiado no se envió dicho estudio, sin embargo, de acuerdo con Govindarajan et al. (2022), revelan que es recomendable analizar histopatológicamente la pieza quirúrgica en casos de masas escrotales grandes para descartar neoplasias raras, como tumores adenomatoideos o mesoteliomas testiculares. Aunque estas entidades son raras, la evaluación histológica en quistes de gran tamaño podría considerarse en el futuro como parte del protocolo diagnóstico postquirúrgico.

En el protocolo operatorio no se describieron adherencias significativas ni vasos de neoformación, lo cual facilitó la resección sin complicaciones. Koçak et al. (2002), manifiestan que en casos de espermatocelos con fibrosis extensa o adherencias severas al epidídimo, el riesgo de lesión de estructuras espermáticas aumenta, lo que podría afectar la fertilidad, lo que en este caso era un punto que no se consideró por la edad del paciente (65 años).

CONCLUSIONES

En el paciente presentado se llevó a cabo una espermatocelectomía convencional, procedimiento que se desarrolló sin complicaciones mayores y que permitió alcanzar la resolución completa del cuadro clínico. Este caso resalta la importancia de una adecuada evaluación diagnóstica, dado que la apariencia ecográfica de un quiste epididimario puede ser similar a la de otras entidades menos frecuentes, como el tumor adenomatoide epididimario o los tumores mesodérmicos testiculares. Asimismo, ante la presencia de una masa de gran tamaño, es pertinente considerar al hidrocele dentro de los diagnósticos diferenciales, ya que puede presentar características clínicas y ecográficas semejantes.

Es fundamental recordar que el tratamiento conservador continúa siendo la primera línea de manejo para los quistes epididimarios asintomáticos y de pequeño tamaño (< 1 cm), dado su curso benigno y la baja probabilidad de complicaciones. No obstante, el tratamiento quirúrgico está indicado en pacientes que presentan sintomatología significativa, como dolor escrotal persistente, sensación de pesadez, alteraciones funcionales o en aquellos casos donde la lesión evidencia un crecimiento progresivo que compromete la calidad de vida.

El interés particular de este caso radica en el tamaño inusualmente grande del quiste epididimario, una presentación clínica poco frecuente y escasamente documentada en la literatura. La descripción detallada de este tipo de casos contribuye a enriquecer el conocimiento clínico, facilita la identificación temprana de lesiones similares y permite establecer criterios más precisos para su abordaje terapéutico.

REFERENCIAS

- Altay, M. S., Uslu, Ö., Bedir, F., Kocatürk, H., Karabulut, I., Bedir, B., Demirdöğen, Ş. O., & Özbey, I. (2025). Microscopic single-tubule technique for spermatocelectomy in cases of spermatocele: a rarely used surgical method and its outcomes. *International Urology and Nephrology*, 57(9), 2861–2866. <https://doi.org/10.1007/s11255-025-04464-8>
- Arora, B. K., Arora, R., & Arora, A. (2019). A randomised study of management modalities in epididymal cyst. *International surgery journal*, 6(2), 340-344. <https://doi.org/10.18203/2349-2902.isj20190379>
- Baky Fahmy, M.A. (2021). *Normal and Abnormal Scrotum*. Springer.
- Fernández-Ibieta, M., Villalon-Ferrero, F., & Ramos-García, J. L. (2018). Benign Scrotal Tumor in a Pediatric Patient: Epididymal Cyst. *Case reports in urology*, 2018, 1635635. <https://doi.org/10.1155/2018/1635635>
- Gebreselassie, K. H., Berhanu, E., Akkasa, S. S., & Woldehawariat, B. Y. (2022). Torsed spermatocele, a rare cause of acute scrotum: Report of a case and review of literature. *Urology Case Reports*, 45(102172), 102172. <https://doi.org/10.1016/j.eucr.2022.102172>
- Govindarajan, N., Thirunavukkarasu, R., & Ch, M. (2022). Giant Epididymal Cyst with Absent Tunica Vaginalis. *Journal of Research in Medical and Dental Science*, 10(3), 17–19. <https://www.jrmds.in/articles/giant-epididymal-cyst-with-absent-tunica-vaginalis.pdf>
- Gupta, S., Gupta, B., Hatwar, G., Bansod, P., & Diyewar, A. (2020). Unilateral giant spermatocele mimicking accessory testis: A case report. *National Journal of Integrated Research in Medicine*, 11(3), 91–93. <https://doi.org/10.70284/njirm.v11i3.2830>
- Koçak, I., Dündar, M., Yenisey, C., Serter, M., & Günaydin, G. (2002). Pro-inflammatory cytokine response of the fluid contents of spermatoceles and epididymal cysts. *Andrologia*, 34(2), 112–115. <https://doi.org/10.1046/j.0303-4569.2001.00486.x>
- Mohammed, M. Z. Y., Dieudonné, Z. O. J., Jaafar, M., En-Naciri, S., El-Ammari, J. E., & Farih, M. H. (2021). Spermatocele mimicking hydrocele: A case report in a young patient of 42 years old. *International Journal of Current Science Research and Review*, 4(5), 422–424. <https://doi.org/10.47191/ijcsrr/V4-i5-15>
- Posey, Z. Q., Ahn, H. J., Junewick, J., Chen, J. J., & Steinhart, G. F. (2010). Rate and associations of epididymal cysts on pediatric scrotal ultrasound. *The Journal of Urology*, 184(4 Suppl), 1739–1742. <https://doi.org/10.1016/j.juro.2010.03.118>

- Salama, N., & Hassan, O. S. (2022). A post-aspiration giant spermatocele in a young man: A case report and literature review. *Clinical Medicine Insights. Case Reports*, 15. <https://doi.org/10.1177/11795476221097218>
- Shah, V. S., Nepple, K. G., & Lee, D. K. (2014). Routine pathology evaluation of hydrocele and spermatocele specimens is associated with significant costs and no identifiable benefit. *The Journal of Urology*, 192(4), 1179–1182. <https://doi.org/10.1016/j.juro.2014.04.085>
- Venyo, A. K. (2024). Spermatocele: A Review and Update. *International Journal of Clinical Therapeutics*, 3(6). https://clinicsearchonline.org/uploads/articles/1733551794IJCT-24-RA-19-Galley_Proof.pdf

Conflictos de interés:

Los autores declaran no tener conflictos de interés.

Contribución de los autores:

Juan Felipe Alarcón-Salvador, Ginno Paul Maza-Abad, Ana Karen Castillo-Aveiga: Conceptualización, curación de datos, análisis formal, investigación, metodología, supervisión, validación, visualización, redacción del borrador original y redacción, revisión y edición.

Declaración ética:

El estudio se desarrolló respetando los principios éticos de la investigación científica. La participación de los sujetos fue voluntaria y se obtuvo el consentimiento informado de los participantes. Se garantizó la confidencialidad, el anonimato y el respeto a los derechos de poblaciones consideradas vulnerables.