

15

MANIFESTACIONES

INICIALES Y ABORDAJE CLÍNICO DE LA ESPONDILITIS
ANQUILOSANTE JUVENIL



© 2026; Los autores. Este es un artículo en acceso abierto, distribuido bajo los términos de una licencia Creative Commons que permite el uso, distribución y reproducción en cualquier medio siempre que la obra original sea correctamente citada.

MANIFESTACIONES

INICIALES Y ABORDAJE CLÍNICO DE LA ESPONDILITIS ANQUILOSANTE JUVENIL

EARLY MANIFESTATIONS AND CLINICAL MANAGEMENT OF JUVENILE ANKYLOSING SPONDYLITIS

María Augusta Reyes-Pérez¹

E-mail: ua.mariareyes@uniandes.edu.ec

ORCID: <https://orcid.org/0000-0002-8882-7672>

Edison Rubén Núñez-Amores¹

E-mail: edisonna00@uniandes.edu.ec

ORCID: <https://orcid.org/0000-0002-3796-2647>

Jhoy Germán Redroban-Venegas¹

E-mail: jhoyrv43@uniandes.edu.ec

ORCID: <https://orcid.org/0000-0001-8200-9196>

Nahomi Areley Guevara-Ibarra¹

E-mail: nahomigi16@uniandes.edu.ec

ORCID: <https://orcid.org/0000-0001-7403-2994>

¹Universidad Regional Autónoma de Los Andes, Ecuador.

Cita sugerida (APA, séptima edición)

Reyes-Pérez, M. A., Núñez-Amores, E. R., Redroban-Venegas, J., & Guevara-Ibarra, N. A. (2026). Manifestaciones iniciales y abordaje clínico de la espondilitis anquilosante juvenil. *Revista Metropolitana de Ciencias Aplicadas*, 9(1), 140-148.

Fecha de presentación: 23/10/2025

Fecha de aceptación: 04/12/2025

Fecha de publicación: 01/01/26

RESUMEN

El reconocimiento temprano de la espondilitis anquilosante juvenil representa un desafío clínico debido a su presentación atípica y la tendencia a confundirse con otras patologías musculoesqueléticas. Los síntomas iniciales, como dolor lumbar persistente, rigidez matutina y limitación progresiva de la movilidad, suelen subestimarse, retrasando el diagnóstico y aumentando el riesgo de daño estructural irreversible. La combinación de manifestaciones clínicas con hallazgos radiológicos y serológicos, especialmente la detección del antígeno HLA-B27, se vuelve esencial para establecer un diagnóstico certero y oportuno. El abordaje terapéutico debe enfocarse en el control de la inflamación y la preservación funcional, mediante antiinflamatorios no esteroideos, terapia biológica y programas de rehabilitación física. Asimismo, el componente psicosocial adquiere relevancia, ya que el impacto emocional y la adaptación del adolescente frente a una enfermedad crónica demandan apoyo interdisciplinario. La educación del paciente y su familia constituye un eje fundamental para mejorar la adherencia terapéutica y la calidad de vida. En conclusión, la detección precoz y el manejo integral de la espondilitis anquilosante juvenil son determinantes para evitar complicaciones incapacitantes y favorecer un pronóstico funcional favorable a largo plazo.

Palabras clave:

Espondilitis anquilosante juvenil, diagnóstico temprano, HLA-B27, terapia biológica, rehabilitación.

ABSTRACT

The early recognition of juvenile ankylosing spondylitis poses a clinical challenge due to its atypical presentation and frequent confusion with other musculoskeletal conditions. Initial symptoms such as persistent lower back pain, morning stiffness, and progressive limitation of mobility are often underestimated, delaying diagnosis and increasing the risk of irreversible structural damage. The integration of clinical manifestations with radiological and serological findings—particularly the identification of the HLA-B27 antigen—is essential for accurate and timely diagnosis. Therapeutic management should focus on inflammation control and functional preservation through nonsteroidal anti-inflammatory drugs, biologic therapy, and physical rehabilitation programs. The psychosocial dimension is also critical, as the emotional impact and adaptation of adolescents to a chronic illness require multidisciplinary support. Patient and family education plays a key role in improving treatment adherence and overall quality of life. In conclusion, early detection and comprehensive management of juvenile ankylosing spondylitis are essential to prevent disabling complications and ensure a favorable long-term functional prognosis.

Keywords:

Juvenile ankylosing spondylitis, early diagnosis, HLA-B27, biologic therapy, rehabilitation.

INTRODUCCIÓN

La espondilitis anquilosante (EA) es un trastorno inflamatorio crónico que afecta principalmente la columna vertebral, manifestándose a través de múltiples signos y síntomas clínicos. Entre las características más notables se encuentran el dolor crónico en la zona lumbar y la rigidez progresiva en la columna vertebral. Esta afección impacta en la columna, en las articulaciones sacroilíacas, en las articulaciones periféricas, así como en los dedos y los puntos de inserción de los tendones, por lo cual la EA tiende a causar una disminución en la movilidad de la columna y puede dar lugar a alteraciones posturales (Mansour et al., 2007).

En el año 2014 se llevó a cabo un análisis de 36 investigaciones sobre la EA para determinar su prevalencia global. Los resultados mostraron que en Europa la tasa fue de 2,38 por cada mil personas, en Asia fue de 1,67, en América del Norte alcanzó 3,19, en América Latina se registró 1,02, y en África, 0,74. En el caso de Ecuador, no se tuvo un registro epidemiológico claro, ya que el Instituto Nacional de Estadística y Censos (INEC), en su informe de estadísticas de salud para el año 2018, solo reportó 72 pacientes, distribuyéndose en 47 varones y 25 mujeres, lo cual representa el 45% del total de la muestra del estudio realizado (Manotoa & Armijo, 2020).

La EA predomina más en hombres con una proporción de 5:1, especialmente entre los 15 y 40 años. A pesar de que la evolución de la enfermedad puede diferir entre individuos, alrededor del 30 por ciento de quienes la padecen experimentan un grave deterioro en su funcionalidad. Esto puede resultar en la incapacidad para trabajar y llevar a cabo actividades diarias, además de provocar una reducción en su calidad de vida y un incremento en las tasas de mortalidad. Los síntomas de la enfermedad suelen manifestarse por primera vez al finalizar la adolescencia o en los inicios de la adultez. En las naciones del hemisferio occidental, la edad media de aparición es de 23 años (Mederos Sust & Mederos Sust, 2022).

La EA se asocia, además, con un incremento en el riesgo de sufrir enfermedades cardiovasculares, por lo cual se ha observado que la tasa de mortalidad cardiovascular es superior en individuos que padecen EA, quienes presentan una frecuencia de enfermedades isquémicas que duplica la de individuos sanos. Esto puede atribuirse a la naturaleza inflamatoria de la enfermedad, así como a la notable prevalencia de factores de riesgo cardiovascular, incluidos la diabetes mellitus, hipertensión, tabaquismo, dislipidemia, obesidad y síndrome metabólico, en comparación con la población general (Castillo Jurado, 2023).

Aunque se desconoce la etiopatogenia, se reconoce que la interacción entre factores genéticos y ambientales juega un papel crucial en la manifestación de la enfermedad. Desde 1973, se ha identificado una fuerte correlación entre la EA y el gen HLA-B27, lo que la convierte en un claro

caso de enfermedad relacionada con la genética. En la población que presenta HLA-B27 positivo, se estima que la tasa de espondilitis anquilosante es cercana al 5% o 6%, lo que implica que estas personas tienen un riesgo 20 veces superior en comparación con aquellos que no portan este antígeno. En la región de Latinoamérica, la incidencia de espondilitis anquilosante es de aproximadamente 10/10,000 habitantes (Caguano & Cepeda, 2024).

De acuerdo con los criterios de clasificación establecidos por la Assessment in Ankylosing Spondylitis (ASAS) en 2009, la distinción entre los dos tipos de EA, radiográficos y no radiográficos, radica en la presencia de cambios radiográficos específicos en las articulaciones sacroilíacas, lo que se conoce como axSpA radiográfica. Existen diversas alternativas para el tratamiento de la EA. Se utilizan antiinflamatorios no esteroides (AINE) y medicamentos modificadores de la enfermedad (DMARD) como metotrexato, sulfasalazina, hidroxicloroquina, leflunomida, azatioprina, ciclosporina y tacrolimus, así como tratamientos biológicos como los inhibidores del TNF y los antagonistas de IL17-A, que son eficaces en la reducción del dolor y la inflamación. En situaciones severas, puede ser necesaria la cirugía en la columna vertebral o reemplazos de cadera (Agrawal, et al., 2024).

Además, el ejercicio en personas con EA puede ayudar a disminuir tanto la actividad como la severidad de la enfermedad, además de ofrecer beneficios adicionales como la prevención de la osteoporosis, el mejoramiento de la función respiratoria y la reducción del riesgo de problemas cardiovasculares. El método RPG se caracteriza por su enfoque holístico en la mejora de la postura y el estiramiento activo de los músculos que están acortados y funcionalmente conectados, resultando ser más eficaz que los ejercicios tradicionales. Por otro lado, los ejercicios de pilates, que se centran en el fortalecimiento y estiramiento de los músculos centrales, proporcionan mejores resultados en términos de funcionalidad y movilidad cuando se comparan con programas convencionales (Herraez, 2023).

MATERIALES Y MÉTODOS

El presente trabajo corresponde a un estudio descriptivo de tipo reporte de caso clínico, centrado en la valoración, diagnóstico y manejo terapéutico de un paciente adolescente con diagnóstico confirmado de espondilitis anquilosante juvenil. La información fue recolectada a partir de la historia clínica completa del paciente, los registros de laboratorio, los estudios de imagen y la evolución documentada durante el seguimiento médico.

El criterio de selección fue la confirmación diagnóstica de espondilitis anquilosante basada en los criterios modificados de Nueva York y la presencia del antígeno HLA-B27 positivo, además de los hallazgos clínicos característicos, como dolor lumbar inflamatorio, rigidez matutina prolongada y limitación funcional progresiva.

Los exámenes complementarios incluyeron estudios radiográficos de columna lumbosacra y articulaciones sacroilíacas, resonancia magnética para evaluar la actividad inflamatoria, y pruebas de laboratorio como velocidad de sedimentación globular (VSG) y proteína C reactiva (PCR).

El manejo terapéutico se fundamentó en el uso de antiinflamatorios no esteroideos (AINEs) como tratamiento inicial, seguido de la incorporación de agentes biológicos (anti-TNF) en caso de respuesta parcial. Además, se aplicó un programa de fisioterapia personalizada orientada a mejorar la movilidad articular, la postura y la calidad de vida del paciente.

Se garantizó el cumplimiento de los principios éticos de confidencialidad y consentimiento informado, resguardando la identidad del paciente conforme a la Declaración de Helsinki y las normas institucionales de bioética para reportes de casos clínicos.

RESULTADOS Y DISCUSIÓN

Presentación del caso clínico

Paciente masculino de 15 años de edad, sin antecedentes personales médicos de interés y extracción de terceros molares, quien acude en compañía de sus padres a consulta por presencia de inflamación unilateral de tobillo izquierdo con 2 meses de evolución de causa aparente por intervención quirúrgica para extracción de terceros molares realizada hace 1 mes, acompañado por pérdida de la movilidad de la articulación del tobillo e imposibilidad de caminar, paciente refiere acudir al área de emergencias del IEES de Latacunga en el cual se dio tratamiento con analgésicos intramusculares y orales, con mejoría nula, con progresión a las articulaciones adyacentes de rodilla derecha y articulación humero-cubital y humero-radial.

Datos de filiación

- **Edad:** 15 años
- **Sexo:** Masculino
- **Estado civil:** Soltero
- **Raza:** Mestizo
- **Lugar de nacimiento:** Latacunga
- **Lugar de residencia:** Pujilí
- **Lateralidad:** Zurdo
- **Profesión/Ocupación:** Estudiante
- **Grupo sanguíneo:** ORH+

Historia de la enfermedad actual

Inflamación articular, disminución de movimiento, dolor.

Motivo de consulta

Paciente masculino refiere haber presentado inflamación en el tobillo izquierdo, con presencia de dolor y dificultad al caminar y pérdida de movimiento de la articulación de 6 meses atrás, teniendo como causa aparente una cirugía previa de extracción de los terceros molares e infección gastrointestinal a las 3 semanas siguientes de la cirugía.

Antecedentes personales

A. Clínicos:

- Rinitis alérgica
- Estrabismo

B. Quirúrgicos:

- Extracción de los terceros molares

C. Familiares:

- Madre con Hipotiroidismo
- Abuela paterna con Diabetes Mellitus tipo 2

D. Hábitos:

- **Alimentarios:** 3 veces al día
- **Alcohol:** No
- **Tabaco:** No
- **Drogas:** No
- **Actividad física:** Ocasional
- **Sueño:** 8 horas diarias

E. Alergias:

- No refiere

F. Medicamentos:

- No refiere

Examen físico

A. Signos vitales:

- **PA:** 110/70
- **FC:** 76 lpm
- **FR:** 17 rpm
- **T°:** 37,5
- **SO₂:** 94%
- **FiO₂:**

B. Medidas antropométricas:

- **Peso:** 82 Kg
- **Talla:** 173 cm
- **IMC:** 27,4

Al examen físico se presencia al paciente consciente orientado en la escala de GLASGOW 15/15, cabeza normo cefálica, pupilas isocóricas normo reactivas a la luz y acomodación.

Tórax, de forma simétrica, con movimientos respiratorios y expansibilidad normales, a la palpación no presenta nódulos ni masas, no doloroso a la palpación y frémito controlado, sonoridad pulmonar normal, murmullo vesicular normal sin estertores.

Abdomen, protuberante, simétrico con musculatura bien desarrollada, masas o pulsaciones no visibles, ni dolor o protrusiones con la espiración espontánea ni con tos provocada, a la palpación no doloroso a la palpación superficial ni profunda, sonoridad del abdomen en su conjunto normal, ruidos hidroaéreos activos, audibles y normales, en todos los cuadrantes. No ruidos vasculares.

Extremidades superiores, sin deformidades ni erupciones, con articulación humero-radial y humero-cubital izquierda con presencia de dolor e hinchazón. La fuerza muscular adecuada, Escala de Daniels 5/5 y movimiento reducido en la abducción y aducción en la articulación del codo izquierdo.

Extremidades inferiores, sin deformaciones ni erupciones, con articulaciones con presencia de dolor e hinchazón. Fuerza muscular adecuada, escala de Daniels 5/5 y rango de movimiento disminuido en las articulaciones del tobillo izquierdo y rodilla derecha.

Exámenes complementarios

Se realizaron exámenes sanguíneos para evaluación de la proteína C reactiva dada por la inflamación entre otras alteraciones hemodinámicas acompañado de exámenes de imagen de tobillo y columna para descartar posibles patologías similares (Tabla 1).

Tabla 1. Biometría Hemática.

Exámenes		Fecha	
		20/4/2018	31/10/2018
Biometría hemática	Recuento leucocitario	11,400 células/ μ L	6,800 células/ μ L
	Neutrófilos %	64%	62%
	Linfocitos %	27,9%	35%
	Monocitos %	5,5%	1%
	Eosinófilos %	1,8%	2%
	Basófilos %	0,4%	0%
	Hemoglobina (g/dl)	15,7 g/dL	14,1 g/dL
	Hematocrito %	47%	45,5%
	Hemo. Compus media MCV	27,7 pg	27,7 pg
	Concentración HB corp media	33,4 g/dL	30,9 g/dL
	Recuento de plaquetas	288,000 / μ L	311,000 / μ L
	VSG	14 mm/h	18 mm/h
	PCR (Proteína C Reactiva)	124,55 mg/L	23,2 mg/L

En los exámenes complementarios se logró evidenciar la presencia de inflamación por el aumento en el recuento leucocitario y una elevación de 124,55 mg/L en la proteína C reactiva la cual su rango normal es ≤ 2 mg/L, con los cuales se llega a una presunción diagnostica de posibles patologías reumáticas con orientación a la clínica del paciente (Figura 1 y 2).

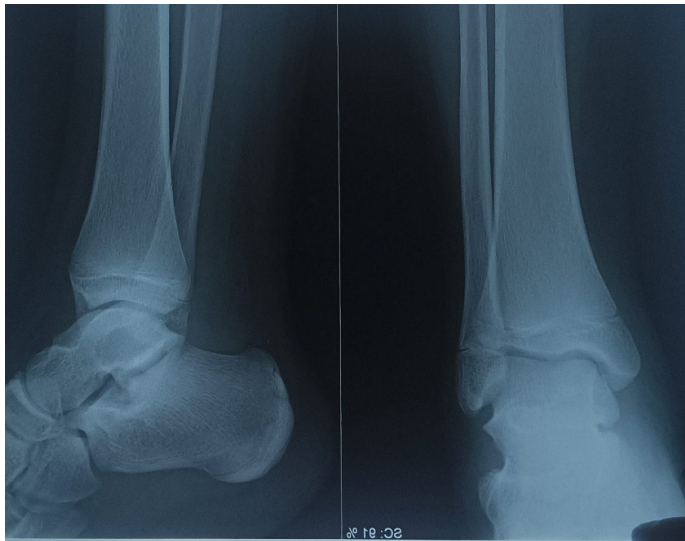

Figura 1. Radiografía de la articulación del tobillo izquierdo.

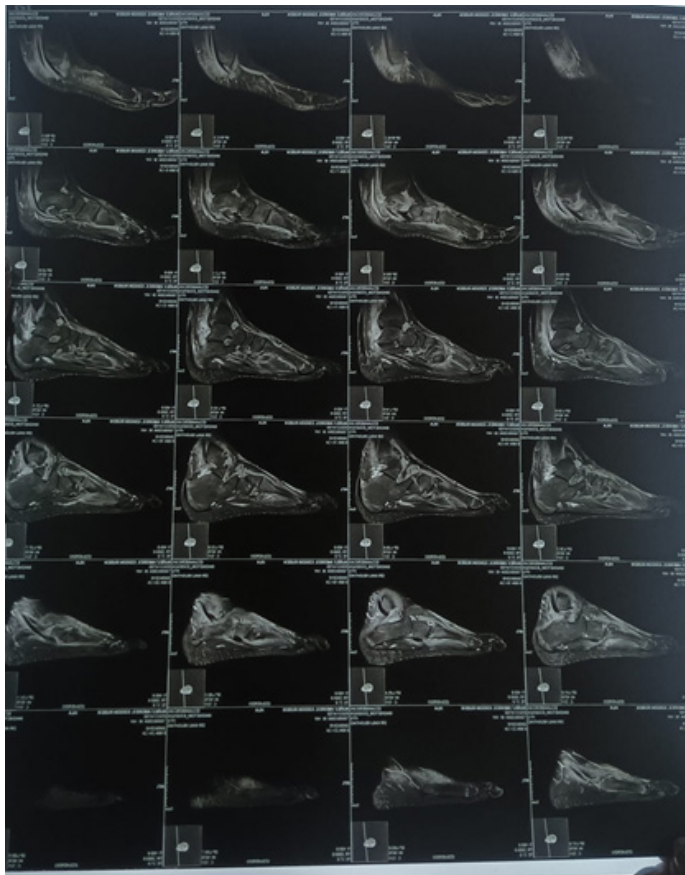


Figura 2. Resonancia magnética del tobillo izquierdo.

Diagnostico diferencial

Con lo evidenciado en los exámenes sanguíneos, manifestación clínica y los exámenes de imágenes se sospecha de que el paciente pueda presentar, fiebre reumática, artritis poliarticular, artritis juvenil por lo cual se decidió realizar exámenes de biología molecular y exámenes de imágenes de la columna para poder descartar una espondilopatía.

Informe de laboratorio de biología molecular

Examen: HLA B27

Resultado: detectado

Método: PCR Tiempo real

Informe de laboratorio de inmunología

Examen: anticuerpos anti-DNAc (anti-dna de cadena doble, nativo)

Resultado: 12,71IU/ml

Método: ELISA

Intervalo de referencia:

Negativo inferior a 25 IU/mL

Positivo superior a 35 IU/mL

Examen: anticuerpos anti-nucleares (ANA)

Resultado: 1:80 Nuclear granular fino

Sustrato: Células HEp-2

Método: Inmunofluorescencia indirecta

Intervalo de referencia:

Negativo menor o igual a 1:80

Nota: Antigua nomenclatura Moteado fino.

Examen: anticuerpos anti-péptido citrulinado cíclico (ANTICCP)

Resultado: Inferior a 0,5 U/ mL

Método: Quimioluminiscencia de Micropartículas (CMIA)

Intervalo de referencia: Negativo inferior a 5,0 U/mL

Examen: anticuerpos anti-RNP/ Sm (anti-ribonucleoproteína/ smith)

Resultado: 5,76 EU/ mL

Método: ELISA

Intervalo de referencia:

Negativo inferior a 16 EU/mL

Positivo superior a 20 EU/mL

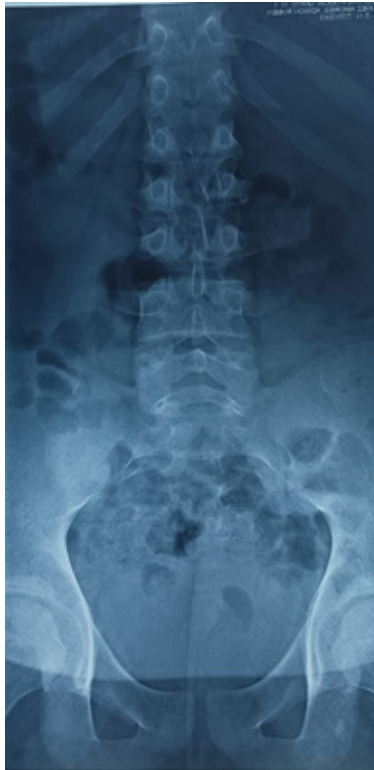

Figura 3. Radiografía de la columna de vista frontal.

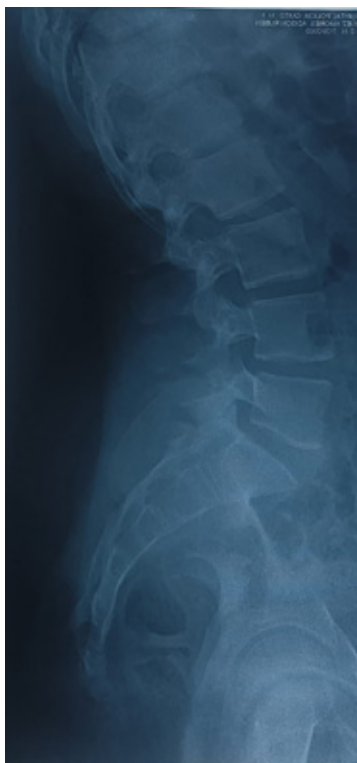

Figura 4. Radiografía de la columna de vista lateral.

Con corroboración del examen de biología molecular y las radiografías de la columna donde se logró observar el signo de “Caña de Bambú” característico de Espondilitis Anquilosante (Figura 3 y 4).

Diagnóstico: Espondilitis Anquilosante Juvenil CIE-10: M081

Tratamiento

Se empieza tratamiento oral con prednisona de 5 mg cada 12 horas, ácido fólico 15 mg una vez al día, metotrexato 5 mg una vez a la semana, sulfasalazina de 500 mg cada 8 horas por un mes para evaluación de acogida al medicamento y comienzo administración de medicación de origen biológico.

Al mes del inicio de tratamiento se agrega el uso del medicamento biológico con administración subcutánea de Enbrel de 50 mg una vez a la semana por un mes para analizar existencia de efectos adversos y modificación del esquema de tratamiento. Se mantiene tratamiento oral.

A los tres meses de la última modificación del esquema de tratamiento se realiza una disminución gradual del tratamiento oral con prednisona 2,5 mg cada 24 horas, ácido fólico 15 mg una vez al día, metotrexato 5 mg una vez a la semana, sulfasalazina de 500 mg cada 12 horas por 6 meses.

Disminución de tratamiento oral y biológico por una buena respuesta a la medicación, uso de ácido fólico 15 mg una vez al día, metotrexato 5 mg una vez a la semana, sulfasalazina de 500 mg cada 24 horas, Enbrel 50 mg una vez al año.

Evolución de la enfermedad

Paciente presenta tendencia a la disminución de inflamación articular con predominancia en el tobillo izquierdo y rodilla derecha, con aumento de la movilidad dejando de lado parcialmente el uso de material ortopédico (muletas) dándonos una mejoría significativa en la calidad de vida del paciente, aun presentando falta de movilidad en articulación humero-cubital y humero-radial. Al momento de la revisión de los últimos exámenes se observa al paciente con movilidad total en las articulaciones afectadas, sin presencia de dolor al momento de realizar sus actividades diarias que son realizadas de manera autónoma sin necesidad de apoyo de muletas, por el uso de la medicación lo cual se demuestra en los exámenes de laboratorio con una disminución de 101,31 mg/L en los valores de proteína C reactiva lo cual no da un buen pronóstico y nos orienta a un mayor lapso de tiempo entre las aplicaciones del medicamento de origen biológico y no presencia de efectos adversos, en el ámbito psicosocial el paciente refirió haber vuelto a realizar actividades recreativas con su círculo social con limitaciones de profilaxis para que no se presente una recidiva de la enfermedad.

La espondilitis anquilosante (EA) es una enfermedad inflamatoria crónica que impacta principalmente la columna vertebral y las articulaciones sacroilíacas, causando dolor continuo y rigidez progresiva. El diagnóstico de esta afección se realiza mediante pruebas relacionadas

con el antígeno HLA-B27 o el aumento de la proteína C reactiva (PCR), lo que puede generar criterios clínicos relevantes. Entre los síntomas más comunes se incluyen dolor lumbar, inflamación de las articulaciones sacroilíacas, rigidez matutina, fatiga y manifestaciones extraarticulares. El tratamiento actual incluye el uso de AINEs y medicamentos biológicos, pero la calidad de vida de los pacientes puede verse afectada por los efectos adversos de la enfermedad, tanto en su salud física como mental y psicosocial (Bazán et al., 2021).

Existen varios factores predisponentes que contribuyen a la aparición de la espondilitis anquilosante:

Factores genéticos, el gen HLA-B27 es un marcador clave a menudo en relación con EA, junto con otros como IL-1A, IL-17F y TNF- α .

Estrés oxidativo, este factor implica un desequilibrio en la producción de especies reactivas de oxígeno y las defensas antioxidantes, lo que puede causar daño celular y favorecer el desarrollo de la enfermedad.

Factores ambientales, la exposición a metales pesados como el cadmio y el plomo, así como la deficiencia de minerales como el selenio y el zinc, se asocian con el riesgo de desarrollar EA.

Estilo de vida, el consumo de tabaco y el abuso de alcohol son factores externos que pueden contribuir al desarrollo de la enfermedad (Bilski et al., 2024).

La EA se caracteriza por una fusión progresiva de las vértebras debido a la formación de nuevo tejido óseo, lo que puede provocar deformidades en la columna vertebral. Una de las complicaciones más graves son las fracturas cervicales, que pueden generar inestabilidad y un alto nivel de discapacidad. El tratamiento quirúrgico es generalmente necesario para estabilizar estas fracturas, y existen diferentes enfoques según la localización y gravedad de la fractura:

Enfoque anterior, se realiza a través del cuello, lo que es beneficioso para consolidar fracturas en áreas específicas de la región cervical. Enfoque posterior, se aborda desde la parte posterior del cuello, proporcionando otra opción para estabilizar las fracturas.

Enfoque combinado anterior-posterior, en casos de deformidades graves o problemas adicionales, se puede combinar ambos métodos para lograr una estabilización más efectiva (Chen et al., 2023).

En las últimas dos décadas, el tratamiento de la espondilitis anquilosante ha avanzado sustancialmente debido a una mejor comprensión de su patogénesis y el desarrollo de terapias dirigidas. Sin embargo, debido a la variabilidad molecular de la enfermedad, no todos los pacientes responden de la misma manera a los tratamientos disponibles. La genética ha desempeñado un papel crucial en la identificación de vías moleculares relevantes, como

la señalización de IL-23/IL-17, que ha demostrado eficacia en ciertos subgrupos de pacientes. No obstante, aún existe una proporción significativa de pacientes que no responden adecuadamente a las terapias actuales, lo que resalta la necesidad de enfoques más personalizados (Cortes et al., 2024).

En cuanto al diagnóstico por imágenes, la tomografía computarizada (TC) es esencial para identificar el sitio y la gravedad de las fracturas, mientras que la resonancia magnética (RM) permite detectar microfracturas invisibles en la TC, evaluar la presencia de edema óseo y detectar posibles compresiones medulares. Estos hallazgos enfatizan la importancia de un enfoque multimodal en el diagnóstico de la espondilitis anquilosante y sus complicaciones (Kenyon et al., 2022).

CONCLUSIONES

El diagnóstico oportuno de la espondilitis anquilosante en adolescentes resulta fundamental para instaurar un tratamiento adecuado y eficaz, capaz de detener la progresión de la enfermedad y preservar la funcionalidad del paciente. En la fase diagnóstica es esencial considerar la presencia de procesos inflamatorios crónicos o persistentes, especialmente aquellos que afectan las articulaciones sacroilíacas y la columna vertebral, así como síntomas como rigidez matutina, dolor lumbar y limitación progresiva del movimiento. Para confirmar el diagnóstico, deben realizarse exámenes complementarios que incluyan biometrías hemáticas, marcadores inflamatorios (como la VSG y la PCR) y pruebas de imagen —radiografías o resonancias magnéticas—, las cuales permiten valorar la extensión del daño estructural y el grado de inflamación articular.

Una vez establecido el diagnóstico, el tratamiento farmacológico se orienta principalmente al control de la inflamación y del dolor, siendo los antiinflamatorios no esteroideos (AINEs) la primera línea terapéutica. En casos de evolución severa o respuesta insuficiente, se recomienda el uso de terapias biológicas, especialmente inhibidores del factor de necrosis tumoral (anti-TNF) o de interleucinas, los cuales han demostrado eficacia en la reducción de la inflamación sistémica y en la recuperación de la movilidad articular. Es importante subrayar que el tratamiento debe ser individualizado, teniendo en cuenta la gravedad de la enfermedad, la respuesta clínica y las condiciones particulares del paciente.

El abordaje de la espondilitis anquilosante en adolescentes debe ser multidisciplinario, involucrando a reumatólogos, fisioterapeutas, psicólogos y nutricionistas, con el objetivo de atender integralmente las necesidades físicas y emocionales del paciente. La fisioterapia desempeña un papel esencial al mantener la elasticidad, la fuerza muscular y la postura adecuada. A ello se suma la educación del paciente y su familia, quienes deben comprender la naturaleza de la enfermedad, la importancia de la

adherencia terapéutica y las modificaciones necesarias en el estilo de vida, como la práctica regular de ejercicio y el control del peso corporal.

Finalmente, la asistencia médica continua es indispensable para prevenir complicaciones y recaídas, así como para ajustar oportunamente el tratamiento según la evolución clínica. De esta forma, el diagnóstico temprano, el tratamiento personalizado y el acompañamiento integral contribuyen de manera decisiva a mejorar la calidad de vida de los adolescentes afectados por espondilitis anquilosante, promoviendo su bienestar físico, emocional y social.

REFERENCIAS

- Agrawal, P., Tote, S., & Sapkale, B. (2024). Diagnosis and treatment of ankylosing spondylitis. *Cureus*, 16(1), e52559. <http://dx.doi.org/10.7759/cureus.52559>
- Bazán, P. L., Bravo, M. A., Gutiérrez, E. E., Terraza, S., Cortés, C., Borri, Á. E., Medina, M., & Ciccio, N. M. (2021). Fracturas de la columna vertebral en pacientes con espondilitis anquilosante. *Revista de la Asociación Argentina de Ortopedia y Traumatología*, 86(1), 58–63. <https://raaot.org.ar/index.php/AAOTMAG/article/view/1094>
- Bilski, R., Kamiński, P., Kupczyk, D., Jeka, S., Baszyński, J., Tkaczko, H., & Kurhaluk, N. (2024). Environmental and genetic determinants of ankylosing spondylitis. *International Journal of Molecular Sciences*, 25(14), 7814. <http://dx.doi.org/10.3390/ijms25147814>
- Caguano, E., & Cepeda, M. (2024). *Caracterización clínica y terapéutica de la Espondilitis Anquilosante* [Tesis de grado, Universidad Nacional de Chimborazo].
- Castillo Jurado, M. (2023). Complicación cardiovascular no isquémica en espondilitis anquilosante. *RevReumDia*, 17(1). <https://reumatologiaaldia.com/index.php/rad/article/view/5884>
- Chen, H.-J., Chen, D.-Y., Zhou, S.-Z., Sang, L.-L., Wu, J.-Z., & Huang, F.-L. (2023). Combined anterior and posterior approach in treatment of ankylosing spondylitis-associated cervical fractures: A systematic review and meta-analysis. *European Spine Journal*, 32(1), 27–37. <http://dx.doi.org/10.1007/s00586-022-07435-0>
- Cortés-Rodríguez, A., Alves-Gomes, L., Losa-Iglesias, M. E., Gómez-Salgado, J., Becerro-de-Bengoa-Vallejo, R., Saavedra-García, M. Á., Montiel-Luque, A., López-López, D., & Jiménez-Cebrián, A. M. (2024). Impact of ankylosing spondylitis on foot health and quality of life: An observational case-control study. *Frontiers in Medicine*, 11, 1355803. <https://doi.org/10.3389/fmed.2024.1355803>
- Herraez, M. J. (2023). *Análisis de los efectos del ejercicio físico sobre el dolor, la funcionalidad y movilidad en pacientes con espondilitis anquilosante* [Tesis de grado, Universidad del Gran Rosario].
- Kenyon, M., Maguire, S., Rueda Pujol, A., O'Shea, F., & McManus, R. (2022). The genetic backbone of ankylosing spondylitis: How knowledge of genetic susceptibility informs our understanding and management of disease. *Rheumatology International*, 42(12), 2085–2095. <http://dx.doi.org/10.1007/s00296-022-05174-5>
- Manotoa Vinuesa, M. G., & Armijo Acurio, M. L. (2020). Evaluar la calidad de vida y funcionalidad en pacientes con espondilitis anquilosante. *Cambios Revista Médica*, 19(1), 62–68. <https://revistahcam.iesgob.ec/index.php/cambios/article/view/475>
- Mansour, M., Cheema, G. S., Naguwa, S. M., Greenspan, A., Borchers, A. T., Keen, C. L., & Gershwin, M. E. (2007). Ankylosing spondylitis: A contemporary perspective on diagnosis and treatment. *Seminars in Arthritis and Rheumatism*, 36(4), 210–223. <https://doi.org/10.1016/j.semarthrit.2006.08.003>
- Mederos Sust, S., & Mederos Sust, S. (2022). Espondilitis anquilosante. Presentación de caso. *MediSur*, 20(6), 1211–1218. https://scielo.sld.cu/scielo.php?script=sci_arttext&pid=S1727-897X2022000601211&lng=es&nrm=iso&tlng=es

Conflictos de interés:

Los autores declaran no tener conflictos de interés.

Contribución de los autores:

María Augusta Reyes-Pérez, Edison Rubén Núñez-Amores, Jhoy Germán Redroban-Venegas, Nahomi Areley Guevara-Ibarra: Concepción y diseño del estudio, adquisición de datos, análisis e interpretación, redacción del manuscrito, revisión crítica del contenido, análisis estadístico, supervisión general del estudio.